

Journal of Bi dentistry and Biomaterials



Volume 5 – Número 3 – Set / Dez 2015

Journal of Bi dentistry and Biomaterials

Volume 5 – Número 3 – Set / Dez 2015

ISSN 2236-1006

Journal of Biodentistry and Biomaterials

Universidade Ibirapuera

2015 - Universidade Ibirapuera

Reconhecida pela Portaria Ministerial MEC nº. 11.198/92 – DOU de 14/04/92

Reitor

José Campos de Andrade

Pró-Reitor Administrativo

José Campos de Andrade Filho

Diretor Acadêmico

Alan Almario

Coordenadora do Curso de Mestrado em Odontologia

Prof^a. Dr^a. Susana Morimoto

Coordenador do Curso de Odontologia

Prof. Dr. Guilherme Teixeira Coelho Terra

Diretora Científica

Prof. Dr. Sérgio Allegrini Jr.

Comitê Editorial (Universidade Ibirapuera)

Prof^a. Dr^a. Anna Carolina V. Mello-Moura

Prof^a. Dr^a. Flávia Gonçalves

Prof. Dr. Guilherme Teixeira Coelho Terra

Prof^a. Dr^a. Karen Müller Ramalho

Prof. Dr. Leandro Chambrone

Prof^a. Dr^a. Leila Soares Ferreira

Prof. Dr. Marcelo Yoshimoto

Prof^a. Dr^a. Maria Stella Nunes Araujo Moreira

Prof^a. Dr^a. Susana Morimoto

Prof^a. Dr^a. Tamara Kerber Tedesco

Equipe Técnica

Bibliotecário - Thiago M. Barreto CRB-8/9340

Consultores Científicos

André Mallmann – UFSM, Santa Maria

Antonio Carlos de Campos - FOU SP/SP

Bárbara Pick Ornaghi - Universidade Positivo,
Curitiba

Carla Castiglia Gonzaga - Universidade Positivo,
Curitiba

Carlo Henrique Goretti Zanetti – Universidade de
Brasília/UnB

Carlos Gil - FOU SP/SP

Carmem S. Pfeifer - University of Colorado at Denver
(EUA)

Décio dos Santos Pinto Júnior - FOU SP/SP

Edgard Crosato - FOU SP/SP

Francesca Monticelli – Universidad de Zaragoza
(Espanha)

Geraldo Bosco - UFPE

Ivone Lima Santana – UFMA

João Batista de Paiva - FOU SP/SP

José Carlos Pettorossi Imparato - FOU SP/SP

José Ferreira Costa - Técnico do Ministério da Saúde /
UFMA

Katia Regina Hostilio Cervantes Dias - UFRJ

Laura Primo - UFRJ

Márcia Daronch - New York University (EUA)

Mario Sérgio Soares - FOU SP/SP

Marlene Fenyo S. de Matos Pereira - FOU SP/SP

Michel Nicolau Youssef - FOU SP/SP

Newton Sesma – FOU SP/SP

Paulo G. Coelho - New York University (EUA)

Rafael Yagüe Ballester - FOU SP/SP

Reinaldo Brito Dias - FOU SP/SP

Roberval de Almeida Cruz - PUC-MG

SUMÁRIO

CONSIDERAÇÕES SOBRE SIGNIFICÂNCIA ESTATÍSTICA VERSUS RELEVÂNCIA CLÍNICA EM PESQUISA ODONTOLÓGICA

Leandro Chambrone..... 05

OSTEORRADIONECCROSE DOS MAXILARES, REVISÃO

Januir Pereira dos Santos, Karin Sá Fernandes, Marcio Yara Buscatti..... 08

DENTE PERMANENTE GEMINADO EM ODONTOPEDIATRIA: UM RARO RELATO DE CASO

Alessandra da Silva Souza, Maria Elisabeth Lima Mendes, Isabela Floriano, Tamara Kerber Tedesco, José Carlos Pettorossi Imparato..... 23

UTILIZAÇÃO DE FOSFATO DE CÁLCIO AMORFO (ACP) NO PROCESSO DE REPARAÇÃO TECIDUAL

Sergio Allegrini Junior, Antonio Carlos da Silva, Marcelo Yoshimoto, Francisco José Correa Braga..... 32

EFEITOS COLATERAIS QUIMIOINDUZIDOS NA CAVIDADE ORAL

Bruna Flavio dos Santos Ribeiro, Vanessa Ferriello..... 47

A SITUAÇÃO DE EMERGÊNCIA E O CONHECIMENTO DOS PROFISSIONAIS DA ODONTOLOGIA NO CONSULTÓRIO ODONTOLÓGICO

Aline Souza dos Santos, Vanessa Ferriello, Guilherme Teixeira Coelho Terra..... 60

EDITORIAL

Short communications

**CONSIDERAÇÕES SOBRE SIGNIFICÂNCIA ESTATÍSTICA
VERSUS RELEVÂNCIA CLÍNICA EM PESQUISA
ODONTOLÓGICA**

*Considerations of statistical significance versus clinical relevance
in dental research*

Leandro Chambrone¹

¹Programa de Pós-Graduação em Odontologia, Universidade Ibirapuera (Unib), São Paulo, Brasil; Unidade de Investigação Básica Oral (UIBO), Universidade El Bosque, Bogotá, Colombia

Corresponding author:

Dr. Leandro Chambrone
Universidade Ibirapuera
Av. Interlagos 1329,
04661-1000, São Paulo, Brazil
Phone: 55-11-56947962
Email: leandro_chambrone@hotmail.com

Short Communications

É de certa forma importante as formas de gestão de dados de pesquisa clínica realizados durante os últimos 30 anos. Melhorias nos métodos de análise, projetos de estudo, tecnologias, procedimentos e materiais proporcionaram ganhos no conhecimento sobre as doenças que ocorrem no sistema estomatognático, bem como seus tratamentos. Em relação a utilização de métodos estatísticos na avaliação dos dados obtidos em pesquisa odontológicas (ex. modelos paramétricos, não paramétricos e de regressão), tornou-se possível avaliar diferenças entre diferentes terapias, e, portanto, permitir o desenvolvimento de melhores estratégias de tratamento.

Por outro lado, cabe-se ressaltar que a translação para prática clínica de resultados “estatisticamente significantes” provenientes de modelos de investigação passa pela real

interpretação e viabilidade de implementação destes achados. Ou em outras palavras, se a diferença estatística encontrada é também relevante em termos clínicos. Podemos assegurar sem dúvida nenhuma que as análises estáticas são importantes para a avaliação da eficácia de diferentes terapias (estas são com certeza importantes e indispensáveis para a investigação clínica), mas nem sempre podem refletir ganhos clínicos adicionais importantes que permitam apoiar o uso de uma nova terapia.

Como um exercício de reflexão, o pesquisador necessita ter em mente que os critérios para avaliação da eficácia de uma terapia também devem estar apoiados nos resultados centrados no paciente e em uma ampla reflexão sobre “as melhores (mais adequadas) variáveis de resultado” utilizadas na quantificação

Short Communications

do ganhos proporcionados por uma terapia

Uma interessante abordagem recentemente descrita na literatura pela US Preventive Services Task Force (USPSTF) e adaptada pela American Dental Association em 2013) (ADA 2013) permite que as avaliações possam ser baseadas em relação a "qualidade da evidência e força/grau de recomendação de um procedimento", e também levando-se em consideração a aplicabilidade clínica dos procedimentos (ex. "opinião de especialistas"). Em outras palavras, isso significa que os procedimentos novos ou alternativos podem ser usados também quando a informação definitiva ainda é escassa, de acordo com a sua aplicabilidade clínica e a experiência do profissional, até que evidência fortemente suportem a viabilidade destas terapias.

O equilíbrio entre "significância estatística" e "relevância clínica" encontra-se cada vez mais em destaque no universo atual dos tratamentos "baseados em evidência". Desta forma, como uma reflexão para o futuro, parece ser a cada dia mais obrigatório estar claro que a prática clínica certamente exige informações recuperadas pela investigação clínica, e que a análise estatística é certamente o "juiz" mais adequado para fornecer indicações sobre a tomada de decisão quando do delineamento inicial de um plano de tratamento. No entanto, os "custos e benefícios" de uma abordagem de tratamento certamente também dependem de como essa informação estatística será traduzida em ferramentas clinicamente utilizáveis para a prática diária.

OSTEORRADIONECCROSE DOS MAXILARES, REVISÃO.

Osteoradionecrosis Jaws, review.

Januir Pereira dos Santos¹

Karin Sá Fernandes²

Marcio Yara Buscatti³

¹Aluno, graduando em Odontologia na Universidade Ibirapuera.

²Pós doutoranda do Departamento de Estomatologia da Disciplina Patologia Bucal da Faculdade de Odontologia da USP.

³Professor na Universidade Ibirapuera, Mestre e Doutor pela Universidade de São Paulo.

Autor para correspondência

Januir Pereira dos Santos
Faculdade de Odontologia-Universidade Ibirapuera
End.: Av. Interlagos, 1329 – Chácara Flora- CEP:04661-100
São Paulo, SP. Brasil
E-mail: jano.89@hotmail.com

Artigos Científicos

RESUMO

O câncer na cavidade oral constitui-se uma neoplasia de grande incidência na região de cabeça e pescoço, sendo a radioterapia (RT) um tratamento eficaz. Contudo, a RT causa efeitos adversos quando as doses ultrapassam 6500 Gy promovendo como o principal efeito colateral a osteorradição (ORN). A ORN é uma necrose isquêmica caracterizada pela destruição do tecido ósseo, sendo o trauma o fator de risco mais importante para o desenvolvimento da ORN, entretanto alguns casos ocorrem espontaneamente. O diagnóstico é feito através dos achados clínicos e radiográficos. O avanço técnico-científico alcançado nos últimos anos, não resultou em redução significativa na incidência de ORN e, similarmente, ainda não há terapêutica satisfatória disponível. O propósito do estudo foi realizar uma revisão de literatura sobre a osteorradição dos maxilares, salientando os aspectos clínicos, formas de prevenção e tratamento, juntamente com a importância do cirurgião dentista junto à equipe multidisciplinar. Como conclusões, o cirurgião dentista demonstrou um papel importante frente à equipe multidisciplinar, antes, durante e após a RT, proporcionando ao paciente uma satisfatória qualidade de vida.

ABSTRACT

The cancer in the oral cavity constitutes a high incidence of cancer in the head and neck, and radiotherapy (RT) an effective treatment. However, RT causes adverse effects at doses exceeding 6500 Gy having as main side effect osteoradionecrosis (ORN). The ORN is an ischemic necrosis characterized by the destruction of bone tissue, and the trauma the most important risk factor for the development of ORN, but some cases occur spontaneously. The diagnosis is made through clinical and radiographic findings. The technical and scientific progress achieved in recent years, did not result in significant reduction in the incidence of ORN and, similarly, there is no satisfactory therapy available. The purpose of the study was to conduct a literature review of osteoradionecrosis of the jaw, emphasizing the clinical aspects, prevention and treatment, along with the importance of dental surgeon with the multidisciplinary team. However, the dentist has an important role to front multidisciplinary team, before, during and after RT, giving the patient a satisfactory quality of life.

Descritores: Osteorradição, radioterapia, câncer.

Descriptors: Osteoradionecrosis, radiotherapy, cancer.

INTRODUÇÃO

O câncer de boca representa a neoplasia de maior incidência na região de cabeça e pescoço. O tratamento depende de fatores relacionados ao paciente, tais como doenças associadas, idade, hábitos de vida, tratamentos prévios e aceitação do tratamento. Os fatores relacionados ao tumor incluem a localização do tumor (proximidades ósseas, língua, porção móvel, superficiais), características tumorais e estadiamento³.

A radioterapia (RT) constitui uma arma eficaz contra o câncer bucal sendo um tratamento loco-regional, porém causa diversos efeitos adversos nos tecidos adjacentes às áreas irradiadas, sendo necessários, previamente à radioterapia alguns cuidados preventivos para minimizar esses efeitos. A radiação destrói grande parte de células neoplásicas, e infelizmente, as células sadias adjacentes também são afetadas, por danificar material nuclear celular, essencial à reprodução e manutenção da estabilidade da célula¹⁰.

Tumores de cabeça e pescoço constituem um grupo heterogêneo de neoplasias malignas envolvendo vários sítios anatômicos e com diferentes considerações clínicas, patológicas e

de tratamento. No geral, eles são responsáveis por cerca de 560 mil novos casos no mundo anualmente. Além disso, eles são uma das principais causas de morbidade e mortalidade, responsável por cerca de 300.000 mortes por ano. A RT desempenha um papel vital na gestão dos casos de câncer de cabeça e pescoço, sendo utilizado tanto como uma modalidade de tratamento primário ou como um adjuvante de cirurgia para controle local da doença. A RT também pode ser usada com quimioterapia concomitante ou como uma modalidade de tratamento paliativo para tumores irreversíveis. A RT é uma modalidade de tratamento extremamente potente; no entanto, tem efeitos secundários sobre os tecidos normais adjacentes. A osteorradição necrose (ORN) é uma das mais graves complicações orofaciais da RT para cânceres de cabeça e pescoço⁵.

A RT tem um papel importante a desempenhar na gestão de câncer oral. É mais comumente usado como tratamento de suporte para casos mais avançados, mas também pode ser usado como tratamento primário para os cânceres bucais menores de tecido moles. A ORN dos maxilares é uma das mais graves e debilitantes complicações da radioterapia para

Artigos Científicos

pacientes com câncer de cabeça e pescoço²¹.

A RT nos tumores iniciais apresenta taxas de cura semelhantes às do tratamento cirúrgico, mas tem como desvantagens o tempo prolongado de tratamento, sequelas com graus variados de mucosite e xerostomia, cáries de irradiação e risco de ORN. No tecido ósseo, a radiação ionizante restringe o fluxo sanguíneo resultando na redução da vascularização e da capacidade de resistir a traumas, tornando esse tecido mais suscetível à infecção³. A RT reduz a vascularização e tensão de oxigênio tecidual, bem como disfunção das glândulas salivares. Com isso, essas alterações aumentam o risco de problemas dentários e infecções orais, assim como reduzem a capacidade de reparo após procedimentos cirúrgicos²⁵.

A ORN é uma complicação grave da RT de cabeça e pescoço, sendo uma doença de difícil tratamento, e a maioria dos casos aparecem dentro de 3 anos após a RT. O trauma é o fator de risco mais importante para o desenvolvimento da ORN, porém alguns casos ocorrem espontaneamente². O avanço técnico-científico alcançado nos últimos anos, não resultou em redução significativa na incidência de ORN e, similarmente,

ainda não há terapêutica satisfatória disponível⁹.

Em 1983 Marx informou que a ORN não está diretamente relacionada com a radiação, trauma ou infecção, mas eventos ocorridos de hipóxia, hipocelularidade e hipovascularidade, que são importantes fatores etiológicos. No entanto, doenças e extrações dentárias em regiões irradiadas têm sido relatadas como fatores de maior importância para o desenvolvimento de ORN¹⁵. O diagnóstico da ORN é baseado em uma avaliação abrangente da história, relacionado com a radiação recebida pelo paciente, e achados clínicos e radiográficos⁴.

PROPOSIÇÃO

O propósito do estudo foi realizar uma revisão de literatura sobre a osteorradionecrose dos maxilares, salientando os aspectos clínicos, formas de prevenção e tratamento, juntamente com a importância do cirurgião dentista junto à equipe multidisciplinar.

REVISÃO DE LITERATURA

Osteorradionecrose dos Maxilares

Com incidência de aproximadamente 40% nos pacientes irradiados na região de cabeça e pescoço, a ORN é uma sequela tardia

da radioterapia, mais frequentemente identificada naqueles indivíduos que recebem doses acima de 6500 Gy, e se caracteriza pela destruição do tecido cutâneo da boca e conseqüentemente exposição do tecido ósseo necrótico, variando entre 3 e 6 meses. Após a exposição óssea, existe o desencadeamento de uma série de outros sinais e sintomas clínicos, como: fístulas orais ou cutâneas, drenagem de secreção purulenta, algia, dificuldade mastigatória, e trismo musculares. Os casos mais agressivos de ORN podem evoluir rapidamente para fratura patológica do osso afetado^{8, 11}.

No seu aspecto radiográfico, a ORN traduz-se por áreas mal definidas de radiolucidez em função da diminuição da densidade óssea, perda do trabeculado e destruição cortical. À medida que o osso necrosado separa-se das áreas vitais residuais, podem-se desenvolver zonas de relativa radiopacidade. As alterações descritas podem vir acompanhadas de fratura patológica^{5, 22} (Fig. 1).

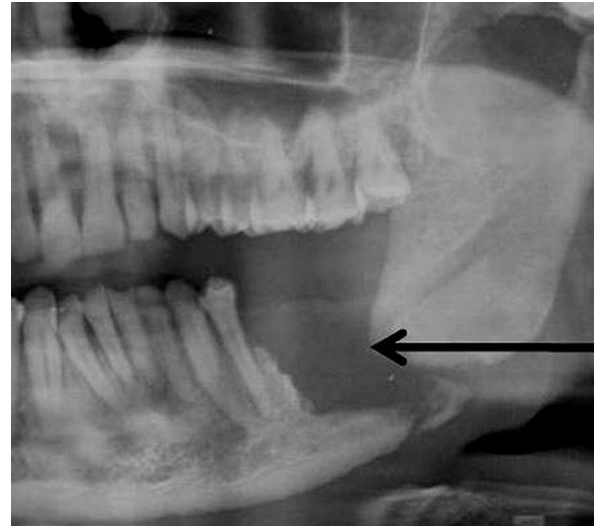


Fig. 1 Aspecto radiográfico sugestivo da ORN com fratura patológica. (S.S. Deshpande et al. / *Clinical Radiology* 70 (2015) 197 e 205)

A ORN apresenta-se clinicamente de formas variadas devido, provavelmente à interação complexa dos fatores etiológicos a ela relacionados. Embora não se conheça a patogênese exata, concorda-se que nela estejam envolvidos três fatores: radiação, trauma e infecção²⁵.

A radiação induz uma necrose óssea isquêmica, onde o tecido ósseo tem sua capacidade de remodelação e cicatrização prejudicada em caráter permanente. Dentre suas conseqüências é possível observar desde dor severa a osteomielites secundárias, alterações mastigatórias e fonéticas, além de infecções sistêmicas, comprometendo a qualidade de vida¹⁶.

Artigos Científicos

Em 1983, Marx propôs a primeira teoria da fisiopatologia da ORN. Ele propôs que a radiação causa uma endoarterite que resulta em hipóxia tecidual, hipoceluridade e hipovascularidade, os quais desorganizam o tecido e promovem feridas crônicas não cicatrizadas¹³.

Vários fatores clínicos e físicos estão associados ao risco de ORN; eles incluem variáveis relacionadas ao tratamento, ao paciente e ao tumor. As variáveis relacionadas ao tratamento incluem total de radiação, dose efetiva biologicamente, dose de braquiterapia, combinação de irradiações interna e externa, extensão do campo irradiado e intervalo de tempo entre as frações; as relacionadas ao paciente são bolsas periodontais profunda, má higiene bucal, abuso de álcool e tabaco, inflamação óssea e extração dentária após radioterapia; as relacionadas ao tumor são o tamanho e o estágio do tumor, associação do tumor ao osso e sítio anatômico do tumor¹⁰.

Histologicamente, a ORN é caracterizada pela destruição de osteócitos e ausência de osteoblastos nas margens ósseas, além de perda da matriz osteóide¹⁰.

Os primeiros sintomas da ORN manifestam-se meses ou anos depois da RT. Contudo há casos em

que as lesões são descobertas no decorrer de uma inspeção oral, ou devido algum desconforto na região bucal. Comumente, o local mais afetado é a mandíbula, (80%) nas regiões de pré-molares e molares. Isto é devido ao grande volume de osso e com menos circulação em comparação com a maxila. As lesões se manifestam como uma ulceração necrótica, com a exposição do osso. Embora clinicamente as lesões pareçam pequenas, técnicas de imagem, como tomografia computadorizada (TC) revelam, em alguns casos, um maior tamanho da lesão²⁰.

Nos casos de infecção, provoca dor, e os pacientes podem apresentar disestesia em certas regiões, bem como dificuldades de mastigar ou de deglutir. O impacto de alimento nas lesões pode dar origem a intensa halitose. A doença tende a ter um curso crônico em períodos sem sintomas, e progredindo em períodos caracterizados por dor. Os sintomas dependem da localização e extensão da lesão do osso. Em estágios mais avançados da ORN é possível observar sequestro ósseo, trismo, dor intensa, inchaço, fistulas cutâneas e fraturas mandibulares patológicas²⁰.

Há duas modalidades para o tratamento de neoplasias malignas de

Artigos Científicos

cabeça e pescoço com radiação ionizante que são a teleterapia e a braquiterapia. Na teleterapia as fontes de radiação são colocadas a distância do local do tumor utilizando raios X e gama com diferentes intensidades energéticas. Nesse modo a radiação externa atravessa estruturas corporais importantes antes de alcançar a região tumoral. Já na braquiterapia a fonte de radiação é implantada no interior da área ocupada pelo tumor ficando confinada no local, a dose total recebida pelas estruturas ósseas, nessa situação é mínima e, se ocorrer a osteorradionecrose, é geralmente autolimitante¹⁸.

Fatores relacionados com a radiação formam um dos principais determinantes da possibilidade de ORN em pacientes que receberam RT. Novas técnicas de RT, como a radioterapia de intensidade modulada (RTIM), reduz a incidência global de ORN. A RTIM apresenta uma alta precisão técnica, que utiliza aceleradores lineares controlados por computador para entregar doses precisas de radiação para um tumor maligno ou áreas específicas dentro do tumor. Ele permite doses de radiação mais elevadas e concentrados sobre o tumor, e minimiza a dose nas estruturas normais adjacentes⁵. Toda literatura mostra uma redução

progressiva dos casos de ORN com a entrada de modernas técnicas de radioterapia^{1, 12}.

Os cuidados clínicos prévios que o cirurgião dentista tem que ter é de suma importância com pacientes que irão se submeter à radioterapia ou quimioterapia, tais como: remoção de restos radiculares, refazer restaurações com infiltrações, controle de cárie e periodontopatias, afim de evitar instalação de doenças com quadro clínico doloroso e de difícil solução²³.

Devido a inúmeras sequelas que o tratamento radioterápico de cabeça e pescoço pode causar ao paciente, é de fundamental importância a adequação do meio bucal, bem como, estudos realizados apontam que procedimentos periodontais são indispensáveis previamente a radioterapia juntamente com a conscientização do paciente⁶.

Classificação

Há vários sistemas de classificação sugeridos para determinar a gravidade da ORN e para orientar o tratamento. O sistema de classificação inicial de Marx foi amplamente utilizado, mas foi limitada porque foi baseada na resposta clínica a um tratamento

Artigos Científicos

específico, ou seja, a oxigenoterapia hiperbárica (OHB). Outros sistemas referiam-se no progresso da doença (ou seja, Estágio I - resolver, Estágio II - crônica persistente, Estágio III -

progressiva). Schwartz e Kagan²⁴, propuseram um sistema de estadiamento baseado em avaliação clínica e os resultados físicos (Tabela 1).

Tabela I: Estadiamento Clínico da Osteorradição

ESTÁGIO	DESCRIÇÃO	TRATAMENTO
I	Envolvimento superficial, apenas a cortical do osso é exposta, mínima a ulceração dos tecidos moles.	CONSERVADOR
II	Envolvimento localizado em mandíbula, cortical exposta, osso medular necrosado. Possíveis fistulas orocutâneas. A: Ulceração mínima dos tecidos moles B: Necrose dos tecidos moles.	CONSERVADOR, PROCEDIMENTOS CIRÚRGICOS OU OHB
III	Envolvimento difuso do osso da mandíbula, podendo ocorrer fratura patológica e possíveis fistulas orocutâneas. A: Ulceração mínima dos tecidos moles B: Necrose dos tecidos moles.	INTERVENÇÃO CIRÚRGICA RESSECÇÃO E RECONSTRUÇÃO

De Schwartz HC ,Kagan AR . A osteorradição da mandíbula : base científica para o estadiamento clínico . Am J ClinOncol2002; 25 (2) : 168-9 ; com permissão.

Artigos Científicos

Fase I clínica, pode ser exemplificado pela (Fig. 2). A maior parte dos Estágios I da ORN resolve com tratamento conservador. Fase II está localizada com o envolvimento da cortical do osso exposto, com as partes subjacentes do osso medular também sendo necrosado. Ele é dividido em Estágio IIa, com ulceração mínima de tecidos moles e IIB, com necrose de tecidos moles, incluindo fístula oro-cutâneas. A maior parte do Estágio II da ORN resolve com tratamento conservador ou pequenos procedimentos cirúrgicos. Fase III é o envolvimento difuso do osso com o envolvimento de espessura total, incluindo a borda inferior da mandíbula (Fig. 3). Todos os pacientes do Estágio III da ORN necessitam de intervenção cirúrgica^{17, 24}.

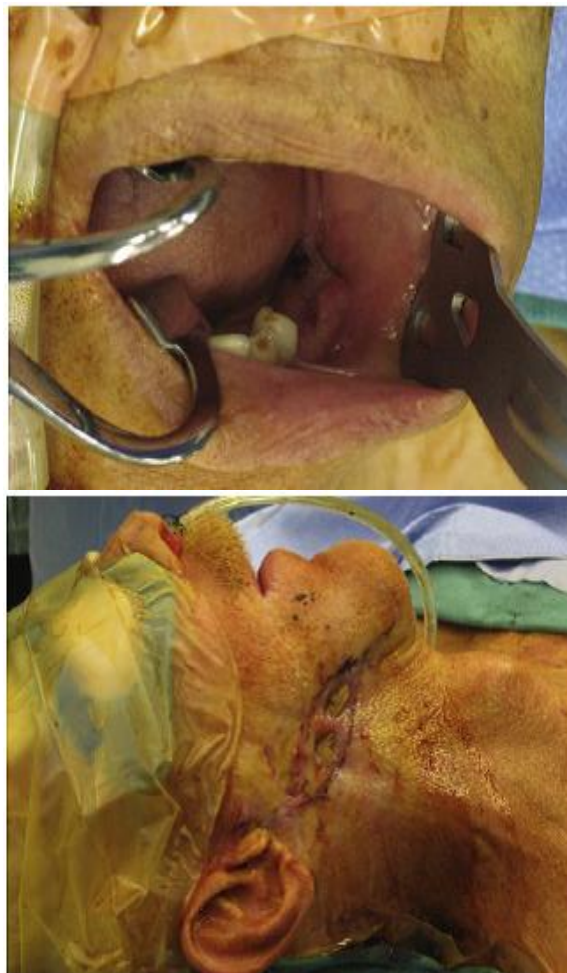

Fig. 2. Intraoralosteorradiationecrose com ulceração da mucosa e exposição do osso necrosado. Fig. 3. Osteorradiationecrose com envolvimento da pele.(O'DELL K, Sinha U. Osteoradionecrosis. Oral MaxillofacialSurgClin N Am 23 (2011) 455-464.O'DELL K, Sinha U. Osteoradionecrosis. Oral MaxillofacialSurgClin N Am 23 (2011) 455-464.

Tratamento

O tratamento da ORN, ainda, é um desafio para o clínico. Atualmente, parece consenso que a ORN deve ser manipulada, inicialmente de maneira conservadora, por intermédio de debridamento e limpeza de ferida cirúrgica com soluções antimicrobianas, por antibioticoterapia e cirurgias de pequeno porte (sequestrectomia). Em casos refratários ao tratamento conservador, deve-se indicar a terapia de oxigenação hiperbárica (OHB)¹⁰.

A OHB tem o intuito de aumentar a perfusão vascular dos tecidos com osteorradionecrose por meio da estimulação da proliferação capilar local. A OHB induz neovascularização por aumentar a tensão de oxigenação nos tecidos o que permite, por um lado, a proliferação das células endoteliais e por outro, a proliferação dos fibroblastos, com aumento da síntese de colágeno, criando uma matriz para os capilares crescerem¹⁵.

Mesmo questionada, a terapia com OHB vem sendo utilizada desde 1973. Este tratamento pode ser aplicado em pacientes que foram submetidos a RT e requerem extrações dentárias. Marx em 1985 estabeleceu um protocolo composto por 20 sessões de OHB antes das extrações, e 10

sessões depois, o mesmo informou que o OHB aumenta a tensão e difusão de oxigênio, a síntese de colágeno e rede vascular, conseqüentemente, a cura do tecido^{2, 14}.

A terapia por OHB é um processo demorado e caro. O protocolo mais usado requer 30 horas de tratamento pré-operatório em 20 sessões de 90 minutos em uma câmara hiperbárica, seguido de 15 horas de tratamento pós-operatório em 10 sessões de 90 minutos. O custo médio de cada sessão de 90 minutos pode variar entre 300 e 400 dólares¹⁹.

Existem objetivos fundamentais no tratamento da ORN que são: a eliminação do osso necrosado e a melhoria da vascularização dos tecidos vitais restantes danificados pela radiação. Sendo o primeiro passo no tratamento da ORN a cirurgia de ressecção do osso necrosado. A remoção do tecido necrosado elimina qualquer reservatório de infecção e inflamação, mas não influencia para melhoria da vascularização do paciente. A ORN é o resultado de uma hipovascularização e não necessariamente, o resultado de uma infecção¹³.

O papel do Cirurgião Dentista

Artigos Científicos

A ORN é uma das complicações que ocorre em decorrência da irradiação utilizada no tratamento de neoplasias malignas na região da cabeça e pescoço e sua prevenção deve ser o maior objetivo dos cirurgiões-dentistas que tratam esses pacientes. É fundamental uma avaliação dentária antes da radiação para prevenir a ORN. Esta avaliação deve identificar os principais fatores que podem aumentar o risco para ORN e, assim, tomar medidas para controlá-los ou eliminá-los antes que a radioterapia seja iniciada¹⁹.

Sabendo-se que os efeitos secundários advindos da radioterapia são muito prejudiciais ao indivíduo, o cirurgião-dentista tem a função de minimizar, ou até mesmo, evitar esses efeitos proporcionando uma melhor qualidade de vida para esse indivíduo. Uma adequação do meio bucal é necessária antes da radioterapia. Assim, os programas preventivos devem ser iniciados antes do início da radioterapia. A parte clínica do tratamento odontológico deve ser realizado com a maior rapidez o mais rápido possível, pois não convém adiar o tratamento oncológico¹⁰.

Mesmo que o paciente apresente uma boa saúde bucal, antes da terapia de radiação devem ser envolvidos em um intensivo programa

preventivo, que deve ser mantido por anos e se constitui em profilaxia, restaurações, terapia endodôntica, instruções de higiene oral, aplicações tópicas de flúor realizadas pelo profissional e também sob a forma de auto-aplicações diárias com flúor gel a 1%³.

A exodontia em pacientes que sofreram tratamento por radioterapia constitui uma preocupação, uma vez que é alto o risco de necrose óssea. Para dentes com indicação de exodontia temos como escolha a utilização de elásticos ortodônticos promovendo avulsão dos mesmos por um processo menos traumático. Entretanto, dentes fortemente aderidos ao osso e com múltiplas raízes só são removidos empregando-se a técnica convencional sendo necessária a oxigenação hiperbárica antes do procedimento e manutenção após o término⁷.

DISCUSSÃO

A ORN é uma complicação grave da radioterapia de cabeça e pescoço, que engloba alguns fatores de difícil tratamento e coordenação em âmbito odontológico, tais como: hipóxia, hipoceluridade e hipovascularização. A ORN consiste em uma necrose óssea isquêmica consequente da radiação, onde o

Artigos Científicos

tecido ósseo perde a dinâmica de regeneração e remodelação^{4, 13, 16, 17, 20}.

A ORN é um motivo de preocupação para os profissionais de saúde envolvidos em seu estadiamento clínico. Em um estudo realizado em 340 prontuários de pacientes submetidos a RT exclusiva ou associada a cirurgia no período de 1990 a 1999, notou-se uma prevalência de 20,29% de ORN, uma queda na porcentagem, já que em outro estudo realizado no período de 1980-1989 havia uma porcentagem de 31,5%. Essa frequência é variável em diversos estudos, contudo, mostra uma tendência de queda como foi observado no estudo comparativo em outros países. Diversos fatores podem contribuir para essa queda na ocorrência da ORN, tais como a avaliação prévia, e introdução de medidas de higiene bucal preventiva antes e depois a RT²².

Vários estudos estão sendo realizados para diminuir a ocorrência da ORN, como por exemplo a radioterapia de intensidade modulada (RTIM) e a braquiterapia, tem sido uma boa perspectiva de redução da ORN. Em 2007 Ben-David et al. não relataram casos de ORN mandibular após RTIM para câncer de cabeça e pescoço¹.

Com isso, os cuidados com a importância de adequação do meio bucal como forma de prevenção da ORN se faz necessária, tais cuidados como; dentes com lesões periapicais extensas, restos radiculares, e dentes impactados perto do tumor devem ser removidos, dentes desvitalizados sem lesão periapical podem ser tratados endodonticamente, cuidados com o periodonto são indispensáveis, polimento das próteses e das restaurações evitando superfícies rugosas para não traumatizar a mucosa, restaurações insatisfatórias e em excesso deverão ser trocadas afim de evitar acúmulo de placa, além disso focos de cáries deverão ser removidos^{6, 10}.

Contudo, pacientes já irradiados devem apresentar cuidados importantes com a sua higiene oral, aplicações tópicas de flúor em gel a 1% em moldeiras próprias, e bochechos com gluconato de clorexidina 0,2% ou 0,1% em solução aquosa devem fazer parte de sua rotina. O tratamento conservador da ORN inclui irrigação do local com soluções salinas, clorexidina, peróxido de hidrogênio ou iodopovidona, curetagem da lesão, eliminação de pequenos sequestros, com ou sem a utilização de oxigenoterapia hiperbárica poderão acontecer. A

Artigos Científicos

antibioticoterapia é utilizada rotineiramente no tratamento da ORN, nomeadamente a clindamicina, ciprofloxacina, penicilinas, metronidazol ou doxicilina, a utilização das tetraciclina tem sido interessante pela sua excelente fixação óssea e as drogas pentoxifilina e tocoferol são um excelente redutor de fibrose pós-radioterápica. A motivação do paciente durante os procedimentos é indispensável^{5, 6, 10, 16, 22}.

A terapêutica da oxigenoterapia hiperbárica tem sido utilizada por vários autores em diversos tipos de ORN e em diferentes fases do tratamento. Contudo essa terapêutica é indicada em lesões sintomáticas que não respondem às medidas conservadoras. A OHB por si só não consegue “ressuscitar” o osso necrosado, porém, a vantagem é notória quando utilizada como terapêutica adjuvante ao tratamento cirúrgico¹⁶.

Devido a graves e sérias complicações da ORN, o papel do cirurgião dentista na equipe multidisciplinar e na conduta com o paciente é de fundamental importância para o tratamento do doente^{3, 10}.

CONCLUSÃO

A ORN ainda se constitui uma das piores complicações pós RT, tanto para o paciente, quanto para o cirurgião dentista. A prevenção ainda é a melhor conduta a se tomar contra o câncer de cabeça e pescoço. A oxigenação hiperbárica tem sido utilizada para pacientes que passarão por procedimentos invasivos, no entanto, o custo desse tratamento ainda é um fator relevante. O cirurgião dentista tem um papel fundamental junto à equipe multidisciplinar, podendo participar dos cuidados pré e pós RT, observando sua higiene oral, local do tumor quantidade de radiação empregada e orientando ao paciente no que diz respeito a cuidados posteriores a radiação possibilitando uma melhor qualidade de vida ao mesmo.

AGRADECIMENTOS

Agradeço primeiramente a Deus, pois Ele é o fruto de toda sabedoria, aos meus orientadores que com o seu vasto conhecimento, contribuíram muito neste artigo, e a minha família que é a minha base sem eles tudo ficaria mais difícil.

REFERÊNCIAS

1. Ben-David MA, Diamante M, Radawski JD, Vineberg KA, Stroup C, Kinch CAM, Zwetchkenbaum SR, Eisbruch A. Lack of Osteoradionecrosis of the Mandible after IMRT for Head and Neck Cancer: Likely Contributions of both Dental Care and Improved Dose Distributions. *Int J Radiat Oncol Biol Phys* 2007;68:396-402.
2. Berthold RCB, Zanella TA, Heitz C. Maxillary osteoradionecrosis-review of published literature: incidence, classification, risk factors, physiopathology and prevention. *RFO* 2013;18(1):101-106.
3. Coelho P, Schrother P, De Conto F, Mozzini A. Osteoradionecrose: Complicações do Tratamento de Tumores de Cabeça e Pescoço. *REV MÉDICA HSVP* 2003;15(33):17-20.
4. Dai T, Tian Z, Wang Z, Qiu W, Zhang Z, He Y. Surgical Management of Osteoradionecrosis of the Jaws. *The Journal of Craniofacial Surgery* 2015; 26(2):175-179.
5. Deshpande SS, Thakur MH, Dholam K, Mahajan A, Arya S, Juvekar S. Osteoradionecrosis of the mandible: through a radiologist's eyes. *S.S. Clinical Radiology* 2015;70:197-205.
6. Faloni AP de S, Lorenzon AP, Margonar R, Fernandes JMA, Sampaio JEC. Importância dos procedimentos periodontais prévios à radioterapia em região de cabeça e pescoço. *Rev Int Periodontia Clin* 2005;2(6/7):93-99.
7. Freitas DA, Caballero AD, Pereira MM, Oliveira SKM, Silva GP, Hernández CAIV. Sequelas bucais da radioterapia de cabeça e pescoço. *Rev. CEFAC* 2011;13(6):1103-1108.
8. Gevorgyan A, Wong K, Poon I, Blanas N, Enepekides DJ, Higgins KM. Osteoradionecrosis of the mandible: a case series at a single institution. *Journal of Otolaryngology - Head and Neck Surgery* 2013;42-46.
9. Gonçalves R. Efeito terapêutico do ultra-som na osteoradionecrose dos maxilares [Tese de Doutorado]. São Paulo: Faculdade de Odontologia da USP; 2009.
10. Grimaldi N, Sarmento V, Provedel L, De Almeida D, Da Cunha S. Conduta do cirurgião-dentista na prevenção e tratamento da osteoradionecrose: revisão de literatura. *Revista Brasileira de Cancerologia* 2005;51(14):319-324.
11. Lôbo ALG, Martins GB. Consequências da Radioterapia na Região de Cabeça e Pescoço: Uma Revisão de Literatura. *Revista Portuguesa de Estomatologia, Medicina Dentária e Cirurgia Maxilofacial* 2009;50(4):251-255.
12. Manzon L, Rossi E, Fratto G. Management of osteonecrosis of the jaws induced by radiotherapy in oncological patients: preliminary results. *European Review for Medical and Pharmacological Sciences* 2015;19: 194-200.
13. Marx RE. Osteoradionecrosis. A new concept in its pathophysiology. *J Oral Maxillofac Surg* 1983;41(5):283-288.
14. Marx RE, Johnson RP, Kline SN. Prevention of osteoradionecrosis: a randomized prospective clinical trial of hyperbaric oxygen versus penicillin. *J Am Dent Assoc* 1985;111:49-54
15. Mendonça JCG, Jardim ECG, Manrique GR, Lopes HB, Freitas GP. Osteoradionecrose dos maxilares. *Saluvista* 2011;30(1):59-69.

Artigos Científicos

16. Monteiro L, Barreira E, Medeiros R. Osteorradiationecrose dos maxilares. *Rev Port Estomatol Cir Maxilofac* 2005;46:49-62.
17. O'dell K, Sinha U. Osteoradionecrosis. *Oral Maxillofacial Surg Clin N Am* 2011;23:455-464.
18. Pelisser FVV, Rockenbach MIB, Cherubini K, Veeck E, De Figueiredo MAS. Considerações sobre as modalidades radioterapêuticas empregadas para o tratamento de neoplasias na região de cabeça e pescoço. *RFO* 2008;13(1):75-79.
19. Pereira ACL, Kreisner PE, Dewitte FG, Paulisch ES, De Oliveira MG. Osteorradiationecrose em mandíbula. *Rev Ciênc Méd* 2007;16(4-6):251-256.
20. Rangil JS, Silvestre FJ. Clinico-therapeutic management of osteoradionecrosis: A literature review and update. *Med Oral Patol Oral Cir Bucal* 2011;16(7):900-904.
21. Rice N, Polyzois I, Ekanayake K, Omer O, Stassen LFA. The management of osteoradionecrosis of the jaws - A review. *Surgeon* 2015;13(2):101-109.
22. Rocha RCA, Lehn CN, Oliveira JX, Marcucci M. Incidência de osteorradiationecrose em pacientes com câncer de boca tratados com radioterapia exclusiva ou em associação com cirurgia. *Rev. Bras Cir Cabeça Pescoço* 2008;37(2):91-94.
23. Santos MG, Silva LCF, Lins CA, Passos DD, Oliveira Neto JN, Santos TS. Fatores de risco em radioterapia de cabeça e pescoço. *RGO - Rev Gaúcha Odontol* 2010;58(2):191-196.
24. Schwartz HC, Kagan AR. Osteoradionecrosis of the mandible: scientific basis for clinical staging. *Am J Clin Oncol* 2002;25(2):168-71.
25. Vier FV, Cherubini K, De Figueiredo MAS, Yurgel LS. Manejo das Osteorradiationecrose em Pacientes Submetidos à Radioterapia de Cabeça e Pescoço. *Revista Odonto Ciência - Fac. Odonto/PUC RS* 2005;20(47):23-28.

**DENTE PERMANENTE GEMINADO EM ODONTOPEDIATRIA:
UM RARO RELATO DE CASO**

Permanent geminated tooth in Pediatric Dentistry: A rare case
report

Alessandra da Silva Souza¹

Maria Elisabeth Lima Mendes¹

Isabela Floriano²

Tamara Kerber Tedesco³

José Carlos Pettorossi Imparato⁴

¹Mestranda em Odontopediatria pela Faculdade São Leopoldo Mandic.

²Doutoranda em Ciências Odontológicas – área de concentração: Odontopediatria, pela Universidade de São Paulo (FOUSP).

³Doutora em Ciências Odontológicas – área de concentração: Odontopediatria, pela Universidade de São Paulo (FOUSP). Professora da Universidade Ibirapuera.

⁴Doutor em Ciências Odontológicas – área de concentração: Odontopediatria. Professor do mestrado de Excelência em Odontopediatria da Faculdade São Leopoldo Mandic.

Autor para correspondência:

Alessandra da Silva Souza
Av. Presidente Costa e Silva, 609 – Sala 405
Praia Grande – SP.
CEP 11701-000
Email: alezinha.lele@hotmail.com.

Artigos Científicos

RESUMO

A geminação é uma anomalia de desenvolvimento que ocorre por conta da tentativa de dois dentes se desenvolverem a partir de um único germe, na qual podem ser observadas duas câmaras pulpares e um ou dois condutos radiculares. Essa anomalia pode ocorrer na dentição decídua, tornando-se mais rara na dentição permanente. O tratamento de dentes com essa alteração morfológica torna-se um desafio para o clínico quando, além de suas particularidades, há envolvimento estético e o paciente é infantil, o que requer abordagem e manejo diferenciados. O objetivo do presente trabalho relata um caso raro de geminação dental na região anterior inferior em dentição permanente, com comprometimento dental estético funcional. Paciente do sexo masculino, de 8 anos de idade, procurou atendimento na Clínica do Mestrado em Odontopediatria da Universidade São Leopoldo Mandic com a queixa principal de “um grande dente embaixo”. O paciente estava bastante descontente com a estética e na anamnese relatou sofrer *bullying* na escola devido a aparência e tamanho do seu dente. Ao exame clínico, inicialmente, suspeitou-se de fusão dentária dos dentes 41 e 42, diagnóstico através do exame radiográfico foi modificado, sendo constatado como geminação do dente 42 e agenesia do elemento 41. Como plano de tratamento optou-se por remover a porção distal do dente geminado e restaurar a seção restante com resina composta. Não foi necessário tratamento endodôntico. Ao fim do caso, foi possível observar a melhoria da estética e da autoestima do paciente, apontando o sucesso do tratamento.

Descritores: Dente permanente. Anomalias dentárias. Geminação. Odontopediatria.

ABSTRACT

Gemination is a developmental abnormality caused when a single tooth bud attempts to divide, which can be observed two pulp chambers and one or two root canals. This anomaly may appear in deciduous teeth, becoming rarer in the permanent dentition. Treatment of teeth with this morphological change becomes a challenge for the dentists when, according to its particulars, there are aesthetic involvement and when this abnormality involves a young patient, it requires differentiated approach and management. This article reports a rare case of double tooth in the anterior inferior in permanent dentition, practical aesthetic dental commitment. Male patient, 8 years old, sought treatment in the Master of Clinical Pediatric Dentistry of São Leopoldo Mandic University with the chief complaint of "a big dent below." The patient was quite unhappy with the aesthetics and history reported being bullied at school because of the appearance and size of your tooth. On clinical examination, initially, he was suspected of tooth fusion of teeth 41 and 42, diagnosed through radiographic examination was modified, being found to twinning of the tooth 42 and agenesis of the element 41. The treatment plan was decided to remove the distal portion of the geminated tooth and restore the remaining section with composite resin. There was no need endodontic treatment. At the end of the case, it was observed to improve the appearance and self-esteem of the patient, pointing the success of the treatment.

Descriptors: Permanent teeth. Tooth abnormalities. Gemination. Pediatric dentistry.

INTRODUÇÃO

Geminação é uma anomalia rara de desenvolvimento dental, formado pela união de dois dentes decíduos ou permanentes em desenvolvimento atípico e de forma independente. Diversos estudos mostram que a prevalência de geminação dental é baixa na dentição decídua e se torna ainda mais rara na dentição permanente, sendo reportados dados de apenas 0,0~0,8% da população geral¹⁻⁴. Pode-se, clinicamente, confundir o diagnóstico entre fusão e geminação, pois em ambas as alterações clínicas observa-se a união entre duas coroas, podendo ser corretamente diagnosticado através do exame radiográfico¹⁶⁻²⁰.

A classificação entre geminação e fusão influencia e dificulta a decisão do plano de tratamento²⁰, e como há uma diferença na localização dos canais radiculares, deve-se avaliar criteriosamente a opção de tratamento a realizar. Estudos prévios mostram que os dentes geminados podem ser acometidos por doença periodontal e cárie, devido ao sulco de união existente entre as duas coroas^{18,20-22}. Entretanto, não há consenso na literatura sobre o melhor tratamento disponível para a geminação, o plano de tratamento é individual e deve ser levada em consideração a anatomia

diferenciada de cada paciente. O tratamento de dentes com alterações morfológicas são um grande desafio, devido às suas particularidades e especialmente quando há envolvimento estético. Na literatura, encontramos diferentes tipos de tratamentos para os dentes geminados, tais como restaurações, aplicação de selantes nos sulcos medianos, terapia pulpar, cortes e secções a fim de diminuir o tamanho da coroa, tratamento ortodôntico, exodontia e próteses^{5,6}.

Ao lidarmos com o atendimento infantil, a abordagem e manejo são diferenciados, exigindo do odontopediatria de conhecimentos de técnica operatoria, anatomia, psicologia e manejo alternativo. O tratamento de dentes com essa alteração morfológica torna-se um desafio para o clínico quando, além de suas particularidades, há envolvimento estético e o paciente é infantil, o que requer maior habilidade do profissional.

PROPOSIÇÃO

O presente trabalho relata o tratamento de um caso raro de geminação dentária na em dentição permanente, com comprometimento estético.

Relato de Caso

Paciente M.V.T.S, 8 anos de idade, feoderma, gênero masculino, compareceu a clínica do Mestrado em Odontopediatria, Campinas - SP com sua mãe, com a queixa de “um grande dente em baixo” e relatou grande descontentamento com a aparência estética do dente, relatando sofrer “bulliying” na escola.

Durante a anamnese a mãe informou que já havia buscado tratamento para o dente em questão em outros consultórios, porém, sem sucesso. A criança apresentava dificuldade para higienização na região e um extremo descontentamento com a estética que o dente apresentava. Não foi relatado na anamnese histórico de doenças sistêmicas, bem como medicamentos tomados por longos períodos e doenças na primeira infância. Além disso anomalias dentais na família não têm sido previamente detectadas.

Ao exame clínico, inicialmente, observou-se que os dentes 41 e 42 apresentavam-se unidos pela coroa (Fig. 1), caracterizando uma anomalia de forma e então, realizou-se o exame radiográfico para confirmar o tipo de anomalia (Fig. 2). Foi diagnosticado, após avaliação clínica e radiográfica, uma geminação dental, na qual houve uma tentativa do germe do elemento

42 se dividir, resultando em uma única raiz e um conduto radicular bifurcado, e agenesia do dente 41. O exame radiográfico foi crucial para identificar e diagnosticar corretamente a alteração dentária. Após autorização do plano de tratamento e da divulgação do caso clínico, por meio da assinatura do Termo de Consentimento Livre e Esclarecido pelo responsável, a reanatomização dos elementos dentais foi conduzida.

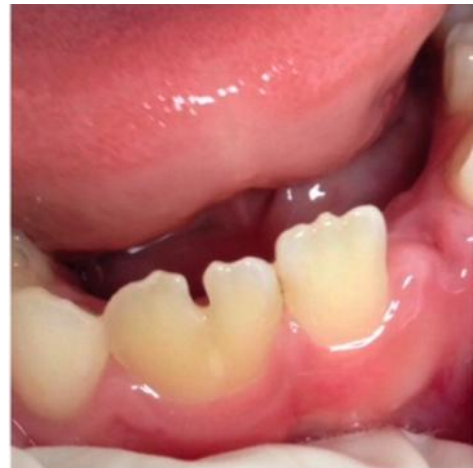

Figura 1 - Aspecto Inicial do dente geminado.

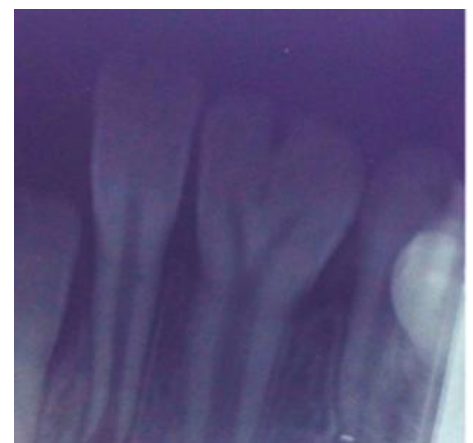

Figura 2 - Aspecto radiográfico, antes do procedimento.

Artigos Científicos

Para os procedimentos restauradores foi utilizada uma broca diamantada tronco cônica (modelo: FG 3070 – KG Soresen, Brasil) para a remoção de parte da porção distal ao nível de coroa até a cervical, sem expor o conduto radicular, não sendo necessário o tratamento endodôntico. Na porção restante, foi feito um preparo para faceta minimamente invasivo: realização de micro sulcos na vestibular com a broca tronco cônica, preparo da porção distal e pequena extensão subgingival, condicionamento com ácido fosfórico à 37% (Condac 37% - FGM – Brasil).

Após o sistema adesivo *etch-and-rinse* de dois passos foi aplicado conforme instrução do fabricante (Adesivo Adper Single Bond 2 - 3M ESPE, Brasil) e então a restauração com resina composta (Filtek Z250 XT - 3M ESPE, Brasil – Cor A2) foi realizada, devolvendo a estética ao dente e transformando os dentes geminados em apenas um (elemento 41- fig.3). Todos os procedimentos foram feitos sob isolamento absoluto.

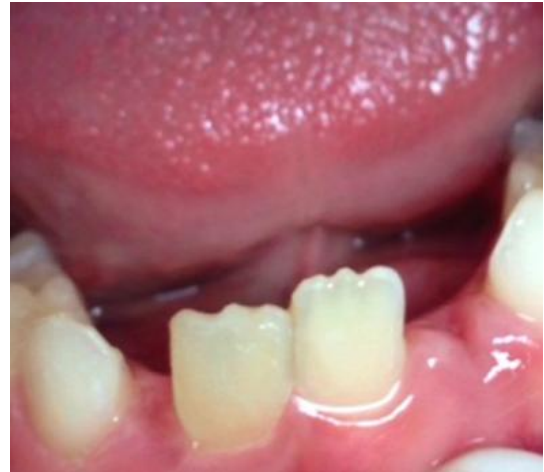

Figura 3 - Aspecto Final, após reanatomização com resina composta.

DISCUSSÃO

A fusão e geminação dental são duas alterações morfológicas diferentes, e ambas são caracterizadas clinicamente pela formação de um dente com aspecto amplo. Apesar de muitos relatos de caso na literatura, o diagnóstico entre ambas as alterações ainda é um desafio para os profissionais¹¹, sendo necessário lançar mão de exames radiológicos complementares para o correto diagnóstico das anomalias.

No presente estudo, o diagnóstico diferencial foi confirmado radiograficamente, muito embora clinicamente já fosse possível observar a tentativa de união das duas coroas. Vide exame radiográfico, observou-se um dente com forma e tamanho alterados (maior), porém com um canal radicular que se bifurca, como

Artigos Científicos

relata a literatura sendo um caso típico de geminação²⁵⁻²⁷.

Anomalias de número e de forma podem acontecer nas dentições decíduas e permanentes, porém, sabe-se que a geminação é uma alteração anatômica que mais prevalece na dentição decídua, e torna-se mais rara na dentição permanente⁹. Dados recentes mostram que dentes duplos na dentição permanente são acometidos em 0,0~0,8% da população geral, e, devido essa baixa prevalência, a importância dessas alterações tendem a ser baixas⁴.

A geminação é uma alteração assintomática e ainda não se tem uma etiologia exatamente conhecida¹². Ela pode ocorrer devido herança genética¹³ ou quando há força de impacto nos germes dentários que estão em desenvolvimento, resultando então, na fusão dos dentes¹⁴. Outros pesquisadores acreditam que uma infecção viral durante a gestação e o uso de Talidomida seja uma possível causa de dentes duplos¹⁵.

O tratamento para os dentes anômalos variam dependendo das características clínicas de cada elemento e posteriormente, elaborar uma estratégia de tratamento adequada para cada caso. No caso relatado, o dente geminado apresentava um sulco profundo que se

estendia subgingivalmente e um tamanho de coroa bastante alargada, o que trazia um grande descontentamento para a criança devido a estética comprometida. Relatos na literatura mostram que a reanatomização dental permite uma melhora satisfatória na estética^{12,23,24} e quanto mais cedo for realizado o diagnóstico e iniciado os casos que envolvem a reabilitação estética dos dentes, como no caso da geminação, mais bem sucedida será a solução²⁹.

Uma coroa unida com outra, muitas vezes, podem produzir problemas estéticos devido a sua morfologia irregular e tamanho "largo" que essa malformação aparenta, além de malocclusões e problemas periodontais pelo acúmulo de placa bacteriana no dente fusionado¹⁶. Como já descrito, o elemento possuía um sulco de união que se estendia subgingivalmente resultando em acúmulo de placa bacteriana, e devido essa particularidade, o risco de desenvolver cárie aumenta¹⁰. Além disso, o dente geminado ocasionava uma maloclusão devido seu espaço maior na arcada.

Tento em vista a idade do paciente, e dificuldade no manejo, optamos por fazer uma reanatomização do dente utilizando resina composta. As resinas

Artigos Científicos

compostas estão sendo cada vez mais utilizadas em reabilitações estéticas anteriores, facetas e reanatomizações³¹. A restauração em resina composta nos permite a reprodução da forma anatômica, tamanho e cor dos dentes, devolvendo ao paciente um sorriso harmonioso.

Outra vantagem da reanatomização com resina composta, é a ótima relação custo-benefício¹² é uma técnica minimamente invasiva e passível de reparo, sendo de fácil execução³⁰ em menor tempo clínico e facilidade no manejo da conduta.

Os exames radiográficos devem ser analisados com cautela e devemos nos atentar para a estrutura do canal radicular, a amplitude da polpa para evitar complicações no tratamento e melhorar a conservação do dente¹¹. No caso relatado, não houve comunicação com os canais radiculares durante o desgaste da coroa, não sendo então necessário o tratamento endodôntico no dente.

CONCLUSÃO

Os dentes geminados são um desafio para o profissional, e seu tratamento varia de acordo com a anatomia do dente fusionado em questão. A decisão de escolha se baseia individualmente em cada caso, e a reanatomização com resina

composta direta em dentes geminados é uma forma excelente para reabilitar dentes anteriores, trazendo forma e devolvendo a harmonia do sorriso, além de ser uma técnica com bom um custo-benefício e ser uma alternativa conservadora.

Agradecimentos

Ao cirurgião dentista Felipe Linares Silva pela colaboração na execução do caso e nas considerações no texto. A professora Ana Flávia Bissoto Calvo pelas considerações.

REFERÊNCIAS

1. Poulsen S, Espelid I, Kreiborg S. Exames clínicos e radiográficos. In: Koch G, Modeér T, Poulsen S, Rasmussen P. Odontopediatria: uma abordagem clínica. Tradução Suzana Zamataro. 2.ed. São Paulo: Santos; 1995: 78-91
2. Grahnen H, Granath L. Numerical variations and their correlations with the permanent dentition. *Odont Review* 1961;12(4):348-57.
3. Shi S, Morioka T, Zhao Y, Wang S, Chen G. The investigation and analysis of congenital abnormalities in deciduous teeth of 10,804 preschool children. *Pediatr Dent J*, 1993; 3(1):1-5
4. Sekerci A, Sisman Y, Yasa Y, Sahman H, Ekizer A. Prevalence of fusion and gemination in permanent teeth in Cappadocia region in Turkey. *Pakistan Oral & Dental Journal* 2011;31(1):18 – 22
5. Brook AH, Winter GB. Double teeth: a retrospective study of “geminated” and “fused” teeth in children. *Br Dent J* 1970;129(3):123-30.
6. Ruschel HC, Bervian J, Ferreira SH, Kramer PF. Dente decíduo duplo: relato de um caso atípico. *RFO UPF*, 2011;16(1):85-89.
7. Tannebaum KA; Alling EE. Anomalous tooth development: case report of gemination and twinning. *Oral Surg.*, 1963;16(7):883-7.
8. Rapp R.; Winter G.B. A colour atlas of clinical conditions in paedodontics. London, Wolfe Medical Publications, 1979.
9. McDonald RE; Avery DR. *Odontopediatria*, 4. Ed. Rio de Janeiro, Guanabara Koogan, 1984.
10. Yuen SWH; Wei SHY. Double primary teeth and their relationship with the permanent successors: a radiographic study of 376 cases. *Pediatr. Dent.*, 1987;9(1):42-8.
11. Saxena A, Pandey RK, Kamboj M. Bilateral fusion of permanent mandibular incisors: a case report. *J Indian Soc Pedod Prev Dent*. 2008;26(1):32-3.
12. Kegler E, Furuse AY, Landivar J, Mondelli RFL, Mondelli J. Tratamento estético em dentes anteriores: rapidez e simplicidade com procedimentos diretos. *Rev. Dental press estét.* 2009;6(2):64-76.
13. Hitchin AD, Morris I. Geminated odontome: Connation of the incisors in the dog, its etiology and ontogeny. *J Dent Res* 1966;45:575-83.
14. Lowell RJ, Solomon Al. Fused teeth. *J Am Dent Assoc* 1964;68:762.
15. Kjaer I. Daugaard-Jensen J. Interrelation between fusions in the primary dentition and agencies in the succedaneous permanent dentition seen from an embryological point of view. *J Craniofac Genet Dev Biol* 2000, 20: 193-97.
16. Aguilo L, Gandia JI, Cibrian R, Catala M. Primary double teeth. A retrospective clinical study of their morphological characteristics and associated anomalies. *Int J Pediatr Dent*. 1999;9:175-183.
17. Terezhalmay Gt, Riley Ck. Gemination/fusion. *Quintessence Int*. 1999;30:437.
18. Maibaum Ww. Fusion of confusion? *Oral Surg Oral Med Oral Pathol*. 1990;69:656-657.
19. O'reilly Pmr. Structural and radiographic evaluation of four cases of tooth fusion. *Aust Dent J*. 1990;35:266-229.
20. O Carroll Mk. Fusion and gemination in alternate dentitions. *Oral Surg*. 1990;69:655.
21. Peretz B, Brezniak N. Fusion of primary mandibular teeth. Report of case. *ASCD J Dent Child*. 1992;59:366-368.
22. Milano M, Seybold Sv, Mccandlessg, Cammarata R. Bilateral fusion of the mandibular primary incisors: report of a case. *ASCD J Dent Child*. 1999;66:280-282.
23. Calixto Lr, Clavijo V, Kabbach W, Andrade Mf. Harmonização do sorriso

Artigos Científicos

- com resina composta direta. Rev. dental press estét. 2009; 6(1):18-28.
24. Freitas RMV, Freitas WMC, Freitas CMC. Restaurações estéticas em cerâmica: em busca do natural. Rev. dental press estét. 2011; 8(3):57-65.
25. Alvares LC, Tavano O. Anomalias dentárias do complexo maxilo mandibular. IN: Curso de Radiologia em Odontologia. 4º ed. São Paulo: Ed. Santos. 2002:190-205.
26. Campos V, Cruz RA, Mello HSA. Alterações da Odontogênese. IN: Diagnóstico e tratamento das Anomalias da Odontogênese. 1º ed. São Paulo: Ed. Santos. 2004. cap. 3. 11-77.
27. Gonçalves M, Rossi CG, Gonçalves, A. Fusão e Geminação dentária: Uma Descrição Clínica-Radiográfica. Rev. da ABRO 2002;3(1):15-18.
28. White SC, Pharoah M. Dental Anomalias IN: Oral Radiology: Principais and Interpretation. 5º ed USA: Ed. Mosby. 2004;18:330-365.
29. Felipe LA. Agenesia dos incisivos laterais: um grande desafio para a Odontologia Estética. Rev. dental press estét. 2007;4(2):123.
30. Silva DG, Milani PA, Carrilho E, Bueno AL, Stechman Neto J. Harmonização do sorriso com dois diferentes sistemas cerâmicos: relato de caso clínico. Full dent. sci. 2011; 3(9):64-69.
31. Rodrigues R, Argolo S, Cavalcanti AN. Reanatomização dental com resina composta: relato de caso. Revista Bahiana de Odontologia. 2014 Dez;5(3):182-192

**UTILIZAÇÃO DE FOSFATO DE CÁLCIO AMORFO (ACP) NO
PROCESSO DE REPARAÇÃO TECIDUAL**

The use of amorphous calcium phosphate (ACP) in the tissue
repair process

Sergio Allegrini Junior¹

Antonio Carlos da Silvas²

Marcelo Yoshimoto¹

Francisco José Correa Braga²

¹PhD. Universidade Ibirapuera (UNIB) – Av. Interlagos, 1329, São Paulo (SP),
Brasil

²PhD. Instituto de Pesquisas Energéticas e Nucleares (IPEN) – Av. Prof. Lineu
Prestes, 2242, São Paulo (SP), Brasil

Autor para correspondência

Sérgio Allegrini Jr.

Universidade Ibirapuera (UNIB)

Av. Interlagos, 1329, Chácara Flora- CEP:04661-100

São Paulo, SP, Brasil

E-mail: sergiojr@usp.br

Artigos Científicos

RESUMO

Biomateriais sintéticos vem com o passar dos tempos se tornando ideais para a recuperação de tecidos ósseos traumatizados. Alguns substitutos ósseos com formato de algodão estão sendo utilizados em zonas de defeitos teciduais. O fosfato de cálcio Amorfo (ACP) em fibras foi confeccionado e testado in vitro por meio de um teste de citotoxicidade. Em um paciente caucasiano, com 62 anos, foi realizado procedimento cirúrgico com retirada de implante de titânio sem integração com o tecido ósseo. Após remoção e curetagem de tecido fibrosado da região, o leito ósseo remanescente foi preenchido com o biomaterial ACP deixando o local fechado por período de 15 semanas. Aguardado este período de reparação tecidual, foi realizado novo procedimento cirúrgico com instalação de novo implante de titânio. O teste de citotoxicidade preliminar apresentou resultado negativo. A análise radiográfica evidenciou formação tecidual consistente semelhante a tecido ósseo esponjoso. O biomaterial demonstrou ser eficiente na deposição e osteocondução óssea.

ABSTRACT

Synthetic biomaterials become, through the time ideal for the recovery of traumatized bone tissue. Some bone substitutes with cotton format are being used in areas of tissue defects. The amorphous calcium phosphate (ACP) fiber was made and tested in vitro using a cytotoxicity assay. In a Caucasian patient, aged 62, it was performed surgical procedure for removal of titanium implant without integration with bone tissue. After removal and curettage of fibrous tissue in the region, the remaining bone bed was filled with ACP biomaterial maintaining the area closed for 15 weeks. After this period of tissue repair, it was carried out new surgical procedure with new titanium implant installation. The preliminary cytotoxicity test presented negative result. Radiographic analysis showed consistent tissue formation similar to cancellous bone. The biomaterial proved to be effective in bone osteoconduction and deposition.

Descritores: Fosfato de cálcio amorfo, implante, citotoxicidade, osteocondução.

Descriptors: amorphous calcium phosphate, implant, cytotoxicity, osteoconduction.

INTRODUÇÃO

O tecido ósseo é composto por 70% em massa de componente inorgânico (apatita óssea) e 30% em massa componente orgânico (colágeno).¹ Embora enxertos autógenos tenham sido amplamente considerados como um excelente material para reparação em traumas de tecido ósseo, a sua retirada em leito doador promove grande desconforto para o paciente. Com intuito de reduzir a morbidade dos pacientes submetidos a retirada deste modelo de enxertia, muitos materiais sintéticos foram e estão sendo desenvolvidos para imitar as funções da enxertia autóloga. O problema para se conseguir características semelhantes se encontra na dificuldade em desempenhar os papéis de osteogenicidade e osteoindutividade existentes no biomaterial autólogo.

Os biomateriais sintéticos mais utilizados pela comunidade científica e pelos cirurgiões dentistas são biocerâmicas com composição química definida como um fosfato de cálcio (Ca-P). Estes dois componentes químicos Ca e P oferecem na forma de fosfato, estruturas bio-bsorvíveis com taxas de absorção diferentes e são considerados osteocondutores.

Considerando que o componente mineral do osso é um tipo

de fosfato de cálcio, vários modelos químicos baseados em CaP tais como hidroxiapatita (HA - $(Ca_{10}(PO_4)_6(OH)_2)$), fosfato tricálcico (TCP - $Ca_3(PO_4)_2$), e fosfatos de cálcio bifásico (HA + β -TCP),² estão sendo amplamente utilizados como substitutos de osso.^{3,4} A sua inserção em leito ósseo traumatizado favorece a migração vascular como uma ponte de união do tecido ósseo pré-existente e a parte central da massa de biomaterial, auxiliando na reparação tecidual local.^{5,6}

O biomaterial mais utilizado como material bioativo seria a HA devido à sua semelhante composição ao osso, contudo devido a sua baixíssima taxa de absorção, as células vivas sugerem ter dificuldades de penetração e interação entre as mesmas, o que pode restringir na nova formação óssea na área de enxertia.^{7,8} A resposta ideal seria a que os materiais implantados apresentem propriedades de bio-absorção e favoreçam a regeneração óssea, seguido por completa substituição por tecido ósseo natural depois da estimulação da formação óssea.

Alguns enxertos sintéticos têm a capacidade de promover o crescimento ósseo devido a sua adequada geometria promovendo a

Artigos Científicos

viabilidade celular. O β -fosfato tricálcico (TCP- β) é um excelente biomaterial devido a suas características de biocompatibilidade, osteocondução e bio-absorção ⁴ sendo considerado como modelo de eleição em cultura de tecidos, experimento in vivo e estudos clínicos. ^{9, 10}

A combinação de duas cerâmicas bioativas como a HA e o β TCP pode melhorar as propriedades físico-químicas do produto final. Os fosfatos de cálcio bifásicos (BCP) oferecem controlada bioatividade e equilibrada biodegradação. Esta combinação bifásica pode ser considerada como ideal para a regeneração óssea, pois a HA melhora o comportamento mecânico do material além de apresentar uma reabsorção mais lenta enquanto que o β -TCP atua nas fases iniciais da remodelação do biomaterial favorecendo o início da deposição óssea. ¹¹ Este processo é também conhecido como substituição rastejante onde um substituto de osso é caracterizado segundo sua funcionalidade entre a degradação e como substrato osteocondutor. ¹²

Um ideal substituto ósseo deveria auxiliar as células precursoras de osso no processo de diferenciação e proliferação de matriz extracelular, permitindo que os osteoblastos

migrem por entre as partículas com diferentes tamanhos formando-se pontes de sustentação e de interligação entre células, auxiliando na proliferação e diferenciação. ⁶ Para se conseguir um melhor resultando, os biomateriais devem apresentar diferenciadas propriedades químicas e físicas como composição química, formato, tamanho e dureza de suas partículas. Além disso a estrutura final deve apresentar porosidade com macroporos e microporos até nanoporos, resultando em diferentes estágios de absorção, adesão e deposição de tecido ósseo no interior e entre o material substituto ósseo. ¹³

A interação entre algumas desta propriedade pode modular a resposta inflamatória. ¹⁴⁻¹⁷ Após sua interação com os tecidos vivos, ocorre processo de quimiotaxia com a atração de células de defesa e com fagócitos / macrófagos e células gigantes multinucleadas, que podem controlar a dissolução do substituto de osso por intermédio da secreção de citocinas locais. ^{14, 16}

Apatita é a fase inorgânica na matriz óssea, configurando e proporcionando ao osso natural suas propriedades mecânicas. Esta apatita óssea é composta, predominantemente por hidroxiapatita (HA) ^{18, 19} contudo sua matéria prima é proveniente do

fosfato de cálcio amorfo (ACP).^{20, 21} O ACP pode ainda ser encontrado no tecido ósseo vivo porém este componente aparece nas fases iniciais ou intermediárias à formação de HA²². Durante o desenvolvimento humano entre a fase de adolescência até a adulta, o osso torna-se progressivamente mais cristalizado. Isso ocorre, pois (ACP) solúvel é convertido ao longo do tempo até se formar hidroxiapatita estável.²² Recentes trabalhos in vitro demonstraram que os ACPs podem suportar crescimento e diferenciação de células osteoblásticas.^{23, 24} Outros estudos utilizando biomateriais associados à ACP demonstraram auxílio deste componente na promoção de células preosteoblasticas apoiando a diferenciação celular.^{6, 23} Compostos nanoestruturados de ACP e HA apresentam excelente biocompatibilidade e bioatividade.^{6, 25}

A utilização de um biomaterial semelhante à apatita do osso natural, porém com características de rápida bio-absorção local auxiliar no processo de reparação tecidual. O intuito deste relato foi o de mostrar que biomateriais produzidos com fosfato de cálcio amorfo (ACP) confeccionados em formato de fibras pode auxiliar no processo de reparação tecidual local quanto

inserido em local de trauma ósseo. A associação entre mecânica e química de superfície pode acelerar o processo de cicatrização tecidual local.

MATERIAIS E MÉTODOS

O material de partida é obtido por reação hidrotérmica de CaO e P₂O₅ com Ca / P > 1 .O material foi seco e triturado e, em seguida, fundiu-se o composto à 1350 °C quando foi vasado para a base de rotação da máquina de Hager-Rosengarth formando as fibras com diâmetros que variam de 5 µm a 200 µm (Fig. 1). Este Material foi esterilizado em Radiação Gama e posteriormente testado in vitro.

"In Vitro" de ensaio: Teste de citotoxicidade (CT)

Para este ensaio foi utilizado o método de rastreio de toxicidade in vitro de materiais. O ensaio foi realizado seguindo International Standardization Organization - ISO 1099317 e da metodologia de acordo.²⁶ linha celular de monocamada de NCTC clone 929 obtida a partir de American Type Culture Collection (ATCC) sendo usados em 96 recipientes com microplaca que receberam extratos diluídos em série de amostras de fibra de ACP. O extrato foi obtido por fibras ACP de

Artigos Científicos

imersão num frasco com meio de cultura de células MEM (meio mínimo de Eagle's) com ácidos aminados, mais soro fetal de bezerro a 5% e incubadas a 37 ° C durante 24h. Placas de PVC foram utilizadas como controle negativo e o extrato foi obtido através da mesma maneira como as fibras de ACP. Uma solução de fenol a 0,02% foi utilizada como controle positivo e recebeu o mesmo tratamento de diluição do extrato. O objetivo de deste controle foi o de se verificar o desempenho do ensaio. O controle positivo tem que ser um material que demonstre a toxicidade enquanto o negativo tem de ser não tóxico.

O efeito citotóxico de cada material foi medida pela percentagem de viabilidade de células, quando em contato com extrato de material de teste e foi avaliada quantitativamente por medição da absorção de vermelho neutro pelas células viáveis. As densidades ópticas (DO) foram medidas em um leitor espectrofotômetro Sunrise - Tecan no filtro de 540 nm utilizando microplaca ELISA onde foi calculada a viabilidade celular (%) em relação ao controle de células. A impressão da viabilidade celular (%) versus concentração do extrato pode ser obtida com índice de citotoxicidade representado por IC

50% em curvas de viabilidade. O índice de citotoxicidade representa a concentração do extrato que mata ou promove uma lesão em 50% da população de células durante ensaio.

Implantação do biomaterial em um preenchimento de cavidade. In vivo.

O material de fibra ACP foi implantado em uma região de fibrose devido à periimplantite situada ao redor de um implante incidente em um paciente com 62 anos de idade. O objetivo principal foi observar a capacidade osteocondutora e suas características de absorção. Um implante com mais de 20 anos em função, formato cilíndrico e o recobrimento de sua superfície com pulverização de plasma de titânio, foi perdido devido a afrouxamento do componente protético e posterior contaminação por colonização bacteriana em sua rugosa superfície. Para o procedimento cirúrgico, o paciente foi tratado com o antibióticoterapia pré e pós operatória (Amoxicilina 875mg, Glaxosmithkline Brasil Ltda, Rio de Janeiro - RJ), anti-inflamatório não-esteróide pós-operatório (Nimesilda 100mg - Medley, São Paulo- SP) e analgésico pós-operatório (Dipirona sódica, 500mg, Neoquímica Anápolis - GO). Após anestesia na região de local em fundo

Artigos Científicos

de vestibulo e porção lingual de gengiva inserida e mucosa livre, o implante doente foi retirado com movimento de tração para o fora do local inserido. O tecido gengival foi então incisado e afastado para expor tecido fibrosado e contaminado. Com a utilização de curetas de Lucas e descola periosteio tipo Free, o tecido fibrosado foi lentamente descolado do tecido ósseo até seu total descolamento da loja afetada. O tecido duro local foi então lavado abundantemente com solução salina de NaCl (0,9%). Com o leito ósseo cirúrgico livre de tecido fibrótico, fibras de enxerto ACP foram delicadamente inseridos e condensados até a completa locopletação do alvéolo ósseo existente. Em seguida, o local foi suturada com fio de mononylon 5X0 (Ethicon, Jhonson & Jhonson).

RESULTADOS

Os dados de viabilidade celular (%) em função da concentração de extrato (%) projetada na Figura 2 mostram as curvas de viabilidade celular de ensaio de citotoxicidade. Todas as amostras testadas demonstraram o mesmo comportamento de controlo negativo, as curvas de viabilidade estão acima da linha de índice de citotoxicidade

(IC50%) indicando nenhum efeito tóxico. No outro lado, o controlo positivo apresentou comportamento citotóxico com IC 50% = 19 o que significa que o extrato de controlo positivo, em uma diluição de 19% de dano causado em 50% da população de células. As fibras ACP por meio da sua curva de viabilidade celular acima da linha de IC50% foram considerados não-citotóxico.

No ensaio realizado em ser humano "in vivo", a região de tecido fibrótico ao redor do implante doente pode ser visualizado na fig. 3. Após procedimento cirúrgico de remoção do elemento de implante cilíndrico e curetagem tecido fibrótico (Fig. 4) onde se podem notar as dimensões e proporções da lesão existente (Fig. 5), bem como no tecido duro restantes, realizou-se o alojamento do enxerto, como se mostra na radiografia periapical (Fig. 6). Após período de cicatrização tecidual com 15 semanas de espera, o local foi novamente acessado sendo instalado implante de titânio cônico, de titânio com superfície de duplo ataque ácido e dimensões de 5.0X11mm (Certain® - Biomet 3i) (Fig. 7).

Durante todo o processo de reparação dos tecidos, processo normal de interação entre o material de enxerto e osso hospedeiro foram

detectados em radiografias sequenciais. As imagens periapicais de acompanhamento demonstraram pequena perda de volume vertical, porém com o passar das semanas a região inicialmente mais radiopaca, representada pelo concentrado de material de enxertia, foram com o passar das semanas evidenciando aspecto de tecido cicatricial melhor organizado.

DISCUSSÃO

A reparação óssea em locais traumatizados, sem utilização de materiais condutores, pode dificultar a cicatrização local. Biomateriais são largamente utilizados como veículos auxiliares durante a reparação tecidual, contudo estes materiais devem apresentar uma osteocondução bem equilibrada para que paredes ósseas do leito receptor não sejam reabsorvidas de forma desordenada, alterando a morfologia do leito remanescente. Estes biomateriais devem ser bioativos favorecendo a aproximação de novas células auxiliando o processo de cicatrização local.

Materiais biocompatíveis demonstram suportar e auxiliar no crescimento celular.^{23, 24} Quando estes são incorporados com biomoléculas de cálcio e fósforo

favorecem sua bioatividade.²⁷ Estudo *in vitro* utilizando a ACP como substrato de enxertia, demonstrou excelente bioatividade.²⁸ Alguns substitutos ósseos em nanofibras podem incorporar tais biomoléculas. Quando submetidos à atividade celular, essas biomoléculas podem ser gradativamente liberadas auxiliando na regeneração óssea.²⁹⁻³²

Quando nos voltamos ao estado de degradação dos compostos ACP assim como velocidade de ocorrência deste fato, autores utilizando implantes de titânio revestidos com fosfato de cálcio amorfo observaram que a película de revestimento foi dissolvida e rapidamente absorvida no período de 4 semanas, durante processo de cicatrização tecidual.³¹ Além disso estes autores não observaram reações inflamatórias adversas e tão pouca perda anormal de estrutura óssea no leito ósseo receptor.³³ Baseados nestes resultados os autores concluíram que os implantes revestidos com ACP podem acelerar a formação óssea durante as fases iniciais da cicatrização logo após a dissolução do revestimento ACP.³¹

Segundo trabalhos utilizando implantes revestidos com ACP, os autores observaram que a película de biomaterial foi rapidamente absorvida

Artigos Científicos

pelo metabolismo local, criando espaço para a saturação de fluidos corporais.³¹ A alta reatividade associada à solubilidade de um biomaterial promove uma melhor reparação tecidual local. Segundo He 2013³⁴, partículas de ACP possuem partículas com pequenas dimensões e aumentada área de superfície o que pode favorecer sua degradação e favorecer a cicatrização tecidual. O ACP acelerou a cicatrização do tecido ósseo em torno de um implante de titânio promovendo um melhor contato osso/implante.³¹

Em nosso estudo, a remoção do implante de titânio doente resultou em um leito ósseo com 5 paredes, semelhante a um alvéolo fresco. O Processo de cicatrização tecidual em alvéolos frescos vem sendo bastante estudada em animais e humanos³⁵. Em cães, no processo de cicatrização foi observado depósitos de tecido ósseo em 8 semanas, enquanto em 16 foi evidenciado tecido ósseo mais organizado em formato lamelar. Em recente trabalho Liu³⁶, utilizando biomaterial em formato de algodão de fosfato de cálcio amorfo, os autores observaram resultados significativos na cicatrização tecidual quando comparado a não enxertados. Finas camadas de trabéculas ósseas direcionadas à parte central do alvéolo

de extração foram observadas. Estes resultados estão coincidentes com a literatura,³⁷ onde utilizaram nanocompositos de fosfato de cálcio amorfo em calota craniana de coelhos e fêmures de ovelhas. Após 4 e 8 semanas os autores ressaltaram formação de fina camada de tecido ósseo esponjoso em área enxertada. Acreditamos que nosso estudo também evidenciou formação de tecido ósseo organizado do ponto de vista radiográfico e que o biomaterial favoreceu a osteocondução e deposição de novas trabéculas ósseas.

A associação de Fosfato de cálcio amorfo com outros biomateriais também foram testados como alternativa para a reparação de tecido ósseo traumatizado. Alguns compostos de nanofibras ACP- PLA e HA- PLA foram utilizados como suporte para o crescimento e migração celular. Os autores comentam que compostos de ACP-PLA e HA-PLA podem ser degradados gradualmente através de um processo de hidrólise³², e íons de cálcio e fósforo seriam liberados para matriz extracelular.²⁹⁻³² A saturação de fluidos corporais e precipitação de proteínas associado a estes íons promove a formação de uma apatita biológica^{29, 30} acelerando a formação óssea.³¹




Fig. 1: Material produzido em ACP com fibras de diâmetros com 5 μm a 200 μm

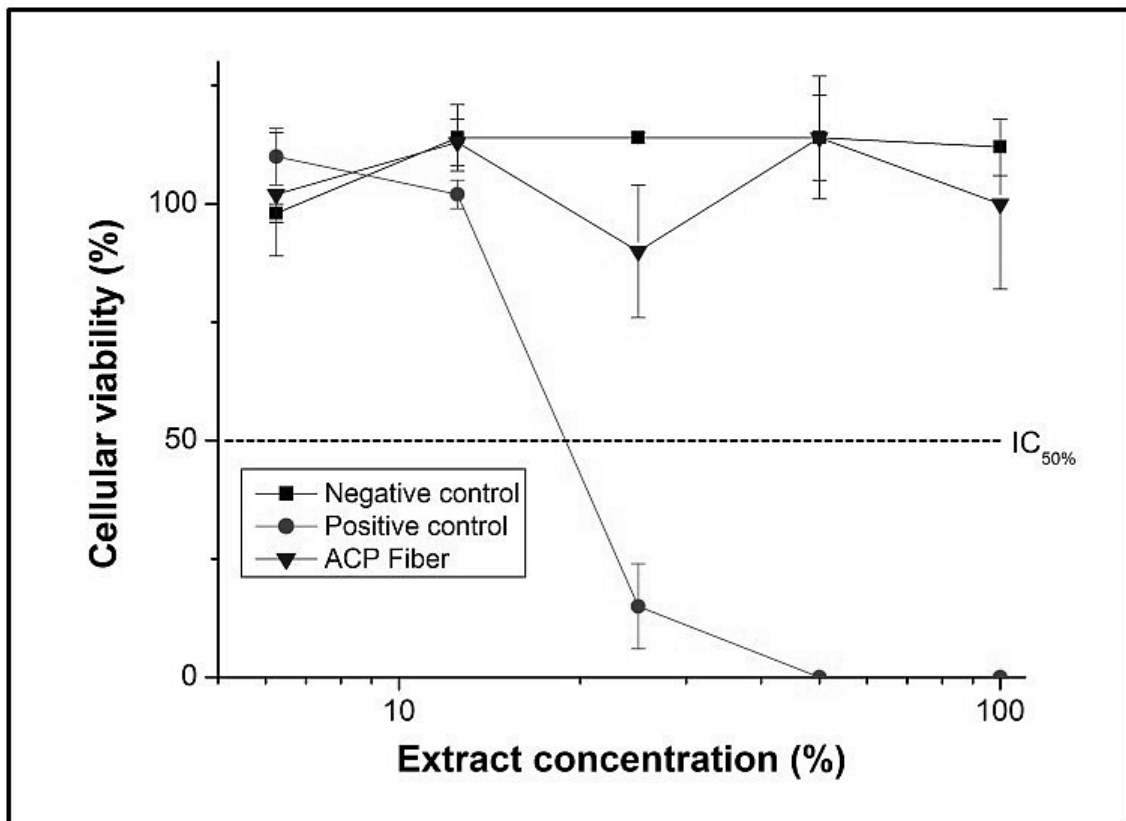


Fig. 2: Curva de viabilidade das fibras de ACP em ensaio de citotoxicidade in vitro.

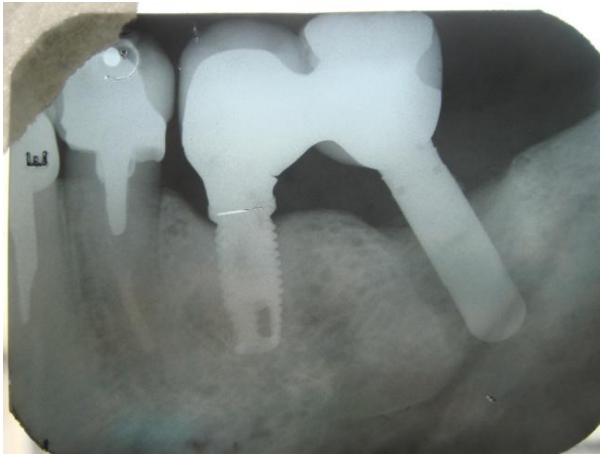

Fig. 3: Radiografia periapical onde pode-se notar zona radiolúcia ao redor do implante cilíndrico representativo de tecido fibrotico.

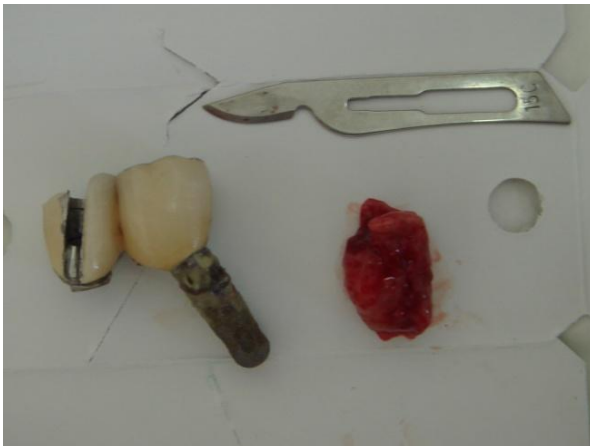

Fig. 4: Remoção de implante doente e tecido fibrotico totalmente desinserido do local lesionado.

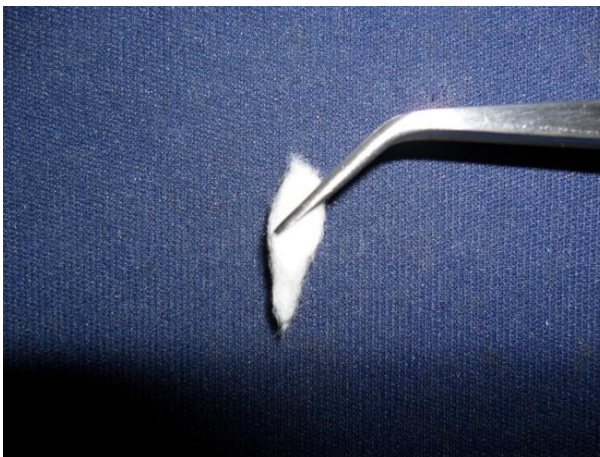

Fig. 5: Fibras de ACP selecionadas para inserção em leito cirúrgico preparado após curetagem e lavagem com solução salina.

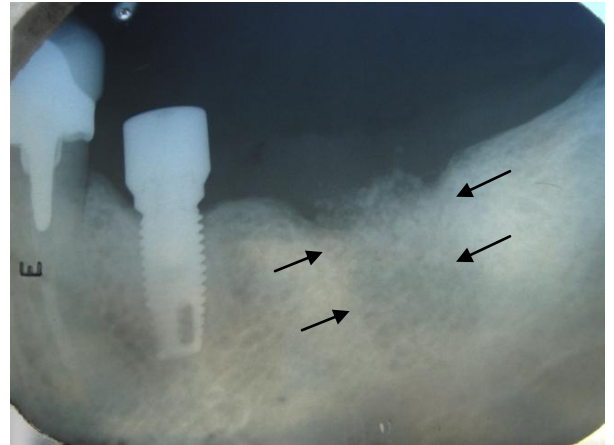


Fig.6: Radiografia Periapical demonstrando radiopacidade em local onde existia elemento de implante, representado pela existência de fibras de ACP. As setas representam a delimitação do óssea de tecido hospedeiro.

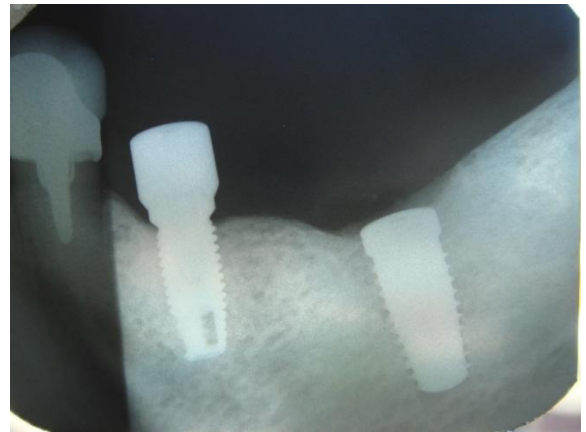


Fig. 7: Radiografia periapical realizada logo após a instalação do implante osteointegrado decorrido o período de 15 semanas da enxertia realizada.

CONCLUSÕES

As fibras de ACP foram facilmente inseridas no leito receptor e suas fibras favoreceram a cicatrização local. A reparação óssea foi beneficiada com a existência deste biomaterial e forma de algodão. A formação de novo tecido preenchendo o local de defeito ósseo demonstrou ser suficiente para a

Artigos Científicos

instalação de um novo implante de titânio. Este biomaterial permite a sua utilização em casos simples como alvéolos após a extração dental ou cavidades ósseas de pequenas proporções.

REFERENCIAS

1. Salgado AJ, Coutinho OP, Reis RL. Bone tissue engineering: state of the art and future trends. *MAcromol Biosci*, 2004; 9;4(8):743-65.
2. Luvizuto E R, Tangl S, Zanoni G, Okamoto T, Sonoda C K, Gruber R and Okamoto R. The effect of BMP-2 on the osteoconductive properties of β -tricalcium phosphate in rat calvaria defects *Biomaterials* 2011; 32: 3855-61.
3. Vallet-Regi, M. and Gonzalez-Calbet, J.M. Calcium Phosphates as Substitution of Bone Tissues, *Prog. Solid State Chem.* 2004; 32: 1-31.
4. Dorozhkin S V. Bioceramics of calcium orthophosphates *Biomaterials*, 2010; 31: 1465-85
5. Somrani S, Rey C, Jemal M. Thermal evolution of amorphous tricalcium phosphate. *J Mater Chem* 2003;13:888-92.
6. Hoffman K, Skrtic D, Sun J, Tutak W. Airbrushed composite polymer Zr-ACP nanofiberscaffolds with improved cell penetration for bone tissue regeneration. *Tissue Eng Part C Methods*, 2015; 21(3): 284-91.
7. AlGhamdi AS, Shibly O, Ciancio SG. Osseous grafting: part II. Xenografts and alloplasts for periodontal regeneration—a literature review *J. Int. Acad. Periodontol.* 2010;12 (2): 39-44.
8. Rojbani H, Nyan M, Ohya K and Kasugai S. Evaluation of the osteoconductivity of α -tricalcium phosphate, β -tricalcium phosphate, and hydroxyapatite combined with or without simvastatin in rat calvarial defect *J. Biomed. Mater. Res. A*, 2011; 98: 488-98
9. Esposito M, Grusovin MG, Kwan S, Worthington HV, Coulthard P. Interventions for replacing missing teeth: Bone augmentation techniques for dental implant treatment. *Cochrane Database Syst Rev.* 2008;16;(3): doi: 10.1002/14651858.CD003607.pub3.
10. Chopra PM, Johnson M, Nagy TR, Lemons JE. Micro-computed tomographic analysis of bone healing subsequent to graft placement. *J Biomed Mater Res B Appl Biomater* 2009;88:611-618.
11. MacMillan AK, Lamberti FV, Moulton JN, Geilich BM, Webster TJ. Similar healthy osteoclast and osteoblast activity on nanocrystalline hydroxyapatite and nanoparticles of tri-calcium phosphate compared to natural bone. *International Journal Nanomedicine*, 2014; 9: 5627-5637.
12. LeGeros RZ Properties of osteoconductive biomaterials: calcium phosphates *Clin. Orthop. Relat. Res.* 2002; 395: 81-98
13. Rivera-Munoz E, Diaz JR, Rogelio Rodriguez J, Brostow W, Castano VM. Hydroxyapatite spheres with controlled porosity for eye ball prosthesis: Processing and characterization. *J Mater Sci Mater Med.* 2001;12:305-311.
14. Anderson JM, Rodriguez A, Chang DT. Foreign body reaction to biomaterials *Semin. Immunol.* 2008; 20: 86-100.
15. Hamada H, Ohshima H, Ito A, Higuchi WI, Otsuka M. Effect of geometrical structure on the biodegradation of a three-dimensionally perforated porous apatite/collagen composite bone cell scaffold *Biol. Pharm. Bull.* 2010; 33: 1228-32.
16. Ghanaati S, Barbeck M, Orth C, Willershausen I, Thimm BW, Hoffmann C, Rasic A, Sader RA, Unger RE, Peters F, Kirkpatrick CJ. Influence of β -tricalcium phosphate granule size and morphology on tissue reaction in vivo *Acta Biomater.* 2010; 6: 4476-87.
17. Anderson JM, McNally AK. Biocompatibility of implants: lymphocyte/macrophage interactions *Semin. Immunopathol.* 2011;33: 221-33.
18. Huang Y, Niu XF, Wang LY, Fan J, Li XM, Zhou G, Feng QL, Fan YB.

Artigos Científicos

- Effects of hydroxyapatite/collagen composite on osteogenic differentiation of rat bone marrow derived mesenchymal stem cells. *J. Compos. Mater.* 2014; 48: 1971-1980.
19. Zhou C, Deng C, Chen X, Zhao X, Chen Y, Fan Y, Zhang X. Mechanical and biological properties of the micro/nano-grain functionally graded hydroxyapatite bioceramics for bone tissue engineering. *J. Mech. Behav. Biomed.* 2015;48: 1-11
20. Liu Y, Li N, Qi YP, Dai L, Bryan TE, Mao J, Pashley DH, Tay FR. Intrafibrillar collagen mineralization produced by biomimetic hierarchical nanoapatite assembly. *Adv. Mater.* 2011;23: 975-980.
21. Boonrungsiman S, Gentleman E, Carzaniga R, Evans ND, McComb DW, Porter AE, Stevens MM. The role of intracellular calcium phosphate in osteoblast-mediated bone apatite formation. *Proc. Natl. Acad. Sci. USA* 2012; 109: 14170-14175.
22. Jie Zhao, Yu Liu, Wei-bin Sun, Hai Zhang. Amorphous calcium phosphate and its application in dentistry. *Chem Cent J.* 2011; 5: 40.
23. Popp JR, Laflin KE, Love BJ, Goldstein AS. In vitro evaluation of osteoblastic differentiation on amorphous calcium phosphate-decorated poly (lactic-co-glycolic acid) scaffolds. *J Tissue Eng Regen Med.* 2011; 5: 780-9.
24. Ramalingam M, Young MF, Thomas V, Sun L, Chow LC, Tison CK, Chatterjee K, Miles WC, Simon CG Jr. Nanofiber scaffold gradients for interfacial tissue engineering. *J Biomater Appl.* 2013; 27: 695-705.
25. Yazaki Y, Oyane A, Tsurushima H, Araki H, Sogo Y, Ito A, Yamazaki A. Improved gene transfer efficiency of a DNA-lipid-apatite composite layer by controlling the layer molecular composition. *Colloids Surf. B Biointerfaces.* 2014;122: 465-71.
26. Rogero SO, Lugão AB, Ikeda TI, Cruz AS. Teste in vitro de citotoxicidade: estudo comparativo entre duas metodologias. *Materials Research.* 2003;6 (3): 317-320.
27. Stevens MM. Biomaterials for bone tissue engineering. *Mater Today.* 2008;11(5): 18-25.
28. Stark WJ, Brunner TJ, Grass RN, Bohner M. Effect of particle size, crystal phase and crystallinity on the reactivity of tricalcium phosphate cements for bone reconstruction. *J. Mater. Chem.* 2007;17: 4072-8.
29. de Groot K, Wolke JG, Jansen JA. Calcium phosphate coatings for medical implants. *Proc Inst Mech Eng H.* 1998;212: 137-147.
30. Daculsi G, Laboux O, Malard O, et al.. Current state of the art of biphasic calcium phosphate bioceramics. *J Mater Sci Mater Med.* 2003;14:195-200.
31. Yokota S, Nishiwaki N, Ueda K, Narushima T, Kawamura H, Takahashi T. Evaluation of thin amorphous calcium phosphate coatings on titanium dental implants deposited using magnetron sputtering. *Implant Dent.* 2014; 23(3):343-50.
32. Zhang H, Fu QW, Sun TW, Chen F, Qi C, Wu J, Cai ZY, Qian QR, Zhu YJ. Amorphous calcium phosphate, hydroxyapatite and poly(d,l-lactic acid) composite nanofibers: Electrospinning preparation, mineralization and in vivo bone defect repair. *Colloids Surf B Biointerfaces.* 2015;1(136):27-36.
33. Fögl A, Ulm C, Tangl S, et al.. Long-term effects of magnetron-sputtered calcium phosphate coating on osseointegration of dental implants in non-human primates. *Clin Oral Implants Res.* 2009;20:183-188.
34. He W, Andersson M, de Souza PP, de Souza Costa CA, Muñoz EM, Schwartz-Filho HO, Hayashi M, Hemdal A, Fredel A, Wennerberg A, Jimbo R. Osteogenesis-infection calcium phosphate nanoparticle precursors applied to titanium surfaces. *Biomed Mater.* 2013; 8(3):1-13.

Artigos Científicos

35. Cardaropoli G, Araujo M, Lindhe J. Dynamics of bone tissue formation in tooth extraction sites. *Journal of Clinical Periodontology*, 2003;30: 809–818.
36. Liu J, Schmidlin PR, Philipp A, Hild N, Tawse-Smith A, Duncan W. Novel bone substitute material in alveolar bone healing following tooth extraction: an experimental study in sheep. *Clin oral implants Res.* 2015; 22: 1-9.
37. Schneider OD, Mohn D, Fuhrer R, Klein K, Kampf K, Nuss KM, Sidler M, Zlinszky K, von Rechenberg B, Stark WJ. Biocompatibility and bone formation of flexible, cotton wool-like PLGA/calcium phosphate nanocomposites in sheep. *The Open Orthopaedics Journal*, 2011; 5: 63–71.

**EFEITOS COLATERAIS QUIMIOINDUZIDOS NA CAVIDADE
ORAL**

Chemoinduced Effects in Oral Cavity

Bruna Flavio dos Santos Ribeiro¹

Vanessa Ferriello²

¹Cirurgiã Dentista graduada na Universidade Ibirapuera.

²Professor na Universidade Ibirapuera, Mestre em Boodontologia.

Autora para correspondência

Bruna Flavio dos Santos Ribeiro
Faculdade de Odontologia-Universidade Ibirapuera
End.: Av. Interlagos, 1329 – Chácara Flora- CEP:04661-100
São Paulo, SP. Brasil
E-mail: bruna_fds@yahoo.com.br

Artigos Científicos

RESUMO

O tratamento de quimioterapia tem o intuito de eliminar as células cancerígenas, e para isso utiliza medicações com alta toxicidade que afetam também algumas células saudáveis gerando alguns efeitos colaterais na cavidade oral com exemplo: mucosites, infecções oportunistas, xerostomia e neurotoxicidade. Em decorrência à toxicidade dessas medicações, o tratamento por vezes deve ser temporariamente interrompido, resultando em uma menor eficiência nos resultados finais. A proposta deste trabalho é por meio de revisão de literatura, mostrar algumas complicações que podem ocorrer durante o tratamento de quimioterapia. O cirurgião dentista deve conhecer os possíveis efeitos colaterais, diagnosticar e tratar o paciente segundo suas condições físicas, para que seja restabelecida uma melhor qualidade de vida durante a terapia.

Descritores: Quimioterapia. Toxicidade. efeitos colaterais.

ABSTRACT

The chemotherapy aims to kill cancer cells, and it uses drugs with high toxicity that also affect some healthy cells causing some side effects in the oral cavity for example: mucositis, opportunistic infections, xerostomy and neurotoxicity. Due to the toxicity of these drugs, treatment often must be temporarily interrupted, resulting in a lower efficiency in the final results. The purpose of this work is through literature review, show some complications that can occur during chemotherapy treatment. The dentist must know the possible side effects, diagnose and treat the patient according to their physical condition, so that a better quality of life during therapy is restored.

Descriptors: chemotherapy. Toxicity. Side effects.

INTRODUÇÃO

Neoplasia, também conhecida como câncer, é um grupo de doenças que causam um crescimento celular desordenado, que podem acometer tecidos e órgãos, podendo se espalhar pelo organismo criando metástases. Por se dividirem rapidamente, essas células têm como características serem muito agressivas e de difícil controle, resultando em tumores ou neoplasias malignas. Há diferentes tipos de câncer, o que vai classificar cada um é o seu epitélio de origem: origem epitelial, carcinoma; tecido conjuntivo (osso, cartilagem ou músculo), sarcoma; tecido linfóide, linfoma; e também os chamados tumores líquidos como a leucemia.

Além de todos os transtornos causados pela própria doença, o tratamento também gera muitas alterações no organismo, em especial na boca. Dentre os tratamentos propostos estão as cirurgias que visam remover a massa tumoral, a radioterapia e a quimioterapia que tem o propósito de inibir o crescimento dessas células, porém não só das células cancerosas, mas inibe também o crescimento de células saudáveis produzindo assim diversos efeitos adversos ¹.

A mucosa oral é uma das regiões mais acometidas, esses efeitos

são manifestados com estomatites, infecções oportunistas, sangramento, dor, mucosite, perda de função e xerostomia. Por conta da toxicidade dos agentes quimioterápicos que são os causadores desses efeitos adversos e muitas vezes graves, os recursos médicos tornam-se limitados, fazendo com que a droga não possa mais ser administrada, perdendo assim a eficácia do tratamento. ²

A quimioterapia utiliza medicações específicas que visa eliminar as células doentes, porém apresenta uma alta toxicidade e que não se limita as células ruins, agredindo também as saudáveis, causando ou agravando complicações bucais.³

REVISÃO DE LITERATURA

Complicações Orais

A imunodepressão devido ao uso de drogas quimioterápicas facilita o aparecimento de diversas complicações bucais que podem complicar o tratamento oncológico ⁴, levando a um tratamento mais longo, maior tempo de internação e até mesmo a ineficácia do tratamento, pois em quadros mais graves é necessário reduzir a dosagem ou até interromper a medicação.

Segundo Dreizen ³, nenhuma parte do corpo reflete tão visivelmente as complicações do tratamento do câncer quanto a boca. Dependendo do tipo da dosagem e da frequência da utilização desses agentes, severas complicações bucais podem surgir ⁵, podendo ser graves chegando a interferir na terapêutica aplicada, levando a complicações sistêmicas importantes, afetando diretamente no quadro clínico e qualidade de vida do paciente. São inúmeras alterações causadas pelo tratamento antineoplásico, dentre elas estão a mucosite, xerostomia, candidíase, herpes simples, varicela zoster e neurotoxicidade.

Mucosite

A mucosite oral se caracteriza por uma reação tóxica inflamatória causada pela exposição da mucosa aos agentes quimioterápicos, inibindo a reposição do epitélio, que sofre uma descamação natural por atrito, ocorrendo assim a exposição do tecido conjuntivo subjacente ², causando inicialmente um eritema, seguido pelo desenvolvimento de placas brancas descamativas dolorosas, e depois por uma pseudomembrana e ulcerações ⁶. É fonte potencial de infecções com risco de morte ^{7, 8}. Esse um efeito debilitante causado pela radioterapia e

quimioterapia é bastante frequente e chega a afetar mais de 40% dos pacientes ⁷. Quando a quimioterapia e a radioterapia são aplicadas simultaneamente a mucosite pode ser observada em quase todos os pacientes ⁷.

A mucosite pode predispor indivíduos mielossuprimidos a uma bacteremia potencialmente fatal e todas essas condições podem impossibilitar tratamentos posteriores ou elevar seu custo, colocar em risco a sobrevivência do paciente ou irremediavelmente alterar sua qualidade de vida ^{9, 10}.

O tratamento para mucosite consiste no emprego de anestésicos, analgésicos, antimicrobianos e agentes de revestimento mucoso. Nenhum desses métodos provou ser eficaz e aceito como tratamento padrão. Em muitas circunstâncias, a limpeza periódica com uma simples solução salina, prova ser mais eficaz ^{11, 12}. A laserterapia de baixa intensidade foi introduzida recentemente e tem mostrado resultados positivos na prevenção e tratamento da mucosite causada pela quimioterapia. Pacientes que são tratados com a laserterapia de baixa intensidade tem como benefícios, o alívio de dor e melhora na reparação tecidual da mucosa bucal ⁴.

O melhor é combater cada fator agressor com um ou mais fatores defensivos, reparativos e estimuladores de forma mais precoce e preventiva possível ⁴ e manter sempre um controle periódico desde antes de o tratamento ter início.

Xerostomia

A xerostomia é um sério e comum efeito bucal causado por mais de 375 medicamentos utilizados no tratamento quimioterápico ³¹, causada pela concentração de agentes quimioterápicos na saliva que resulta na mudança dos constituintes salivares, redução no volume salivar, alteração da microflora oral e redução do nível de imunoglobulinas salivares ¹.

Pouco pode ser feito para evitar esse sintoma, porém indica-se o uso de produtos substitutos artificiais de saliva ¹³ e a remoção de todos os agentes que possam causá-lo como tabaco e álcool, além disso doces sem açúcar e gomas de mascar ^{4,12} podem ser boas medidas para o estímulo da salivação. Mas também podem ser usados estimuladores sistêmicos, acupuntura e vitamina C.

Candidíase Bucal

Causada pelo fungo *Candida Albicans* que está presente sempre nas

mucosas e se manifesta como doença apenas quando as condições do meio, como a deficiência do sistema imune, favorecem seu crescimento ¹⁴. Em pacientes submetidos à quimioterapia, a forma pseudomembranosa é a mais frequente ¹², e caracteriza-se por placas brancas aderidas na mucosa bucal que se assemelha a leite coalhado. Essas placas são compostas por uma massa de hifas emaranhadas, leveduras, células epiteliais descamadas e fragmentos de tecido necrótico, a mucosa subjacente pode estar normal ou eritematosa ¹².

O tratamento mais recomendado é a terapêutica tópica e sistêmica antifúngica para que se obtenha maior eficiência no combate da infecção ².

Herpes e Varicela Zoster

As infecções pelo vírus do *herpes simples* e pelo vírus *varicela zoster* são manifestações frequentes decorrentes do tratamento de quimioterapia ¹⁵.

O herpes simples é uma infecção causada pelo vírus herpes simples. A localização mais comum é o vermelhão dos lábios. Os sinais e sintomas mais comuns são dor, ardência, prurido, pontadas, calor localizado ou eritema no epitélio envolvido. Desenvolvem-se múltiplas

Artigos Científicos

pápulas pequenas e eritematosas, que formam diversas vesículas, e em dois dias, aproximadamente, essas vesículas rompem-se e formam crostas, ocorrendo a cicatrização de sete a dez dias ¹². O tratamento é feito com antivirais, e conforme o paciente retoma seu sistema imunológico diminui a frequência de aparecimento.

A primeira infecção pelo vírus *varicela zoster* é conhecida como catapora, uma vez infectado, o vírus se mantém latente nas bainhas dos nervos. Em pacientes imunodeprimidos, ocorre a replicação do vírus com o aparecimento do herpes zoster, mas com manifestações bucais raras ¹⁶. A avaliação bucal frequente nos paciente submetidos à quimioterapia pode permitir o diagnóstico e tratamento rápido dessas manifestações ², o tratamento é feito com medicamento Aciclovir, que tem demonstrado maior eficiência ¹⁷.

Neurotoxicidade

Por conta de alguns agentes quimioterápicos, da dosagem utilizada e do tempo do tratamento, alguns nervos da cabeça e pescoço podem ser alterados.

Esses efeitos, normalmente manifestam-se através de parestesias parciais intra e\ou extra oral em áreas inervadas pelo nervo trigêmeo. O

diagnóstico torna-se difícil e complicado pelo fato deste aparecer e desaparecer espontaneamente ¹⁵. Essa alteração é de grande relevância para a odontologia, embora rara, pois o envolvimento dos nervos bucais podem causar dor odontogênica, o que é bastante semelhante com a dor de uma pulpíte. Os sintomas desaparecem frequentemente com a suspensão da droga ^{4, 18}.

O tratamento envolve o uso de analgésicos sistêmicos e, muitas vezes, também o uso de narcóticos ¹⁵.

DISCUSSÃO

A imunodepressão causada pelas drogas usadas na quimioterapia que suscetibiliza infecções na cavidade oral, além de aumentar quadros infecciosos crônicos dentários e orais, que podem complicar o desenvolvimento do tratamento oncológico ⁴, esses efeitos estão diretamente ligados com a dose da medicação e o intervalo de aplicações e a quimioterapia associada a radioterapia tende a exacerbar esses efeitos. ²

A quimioterapia é diretamente tóxica e afeta a mucosa oral por meio da circulação sistêmica. Na maioria das vezes ocorre a excreção da droga pela saliva, resultando em uma exposição ainda maior do ambiente à

Artigos Científicos

droga, e algumas outras drogas, causam a redução do volume salivar. É fundamental conhecer os efeitos desses agentes tóxicos no ambiente oral para que se possa prevenir, tratar e reduzir as manifestações bucais nesse tratamento ¹. É importante que o Cirurgião Dentista e o Oncologista saibam que pacientes em tratamento anti-neoplásico requerem um cuidado oral diferenciado. ^{19, 20}

A mucosite apresenta uma variedade de alterações, que vão desde eritema até lesões ulceradas em diferentes locais da mucosa oral, tem maior incidência na mucosa jugal, ventre e borda de língua, palato mole e assoalho de boca. Dificulta a alimentação e a fala, e muitas vezes podem ser encontrados locais com sangramento, servem de sítios para infecções e é uma porta de entrada para bactérias. Higiene deficiente, periodontites e gengivite aumentam o risco de se desenvolver mucosite, e possibilita uma septicemia, por conta da imunodepressão. A mucosite tem início à partir da segunda semana da aplicação do agente quimioterápico, e apresenta-se como uma inflamação severa na mucosa intra oral, com dor intensa, febre e possíveis infecções secundárias, podendo interromper o tratamento quimioterápico. ^{1, 12, 21, 22}

A sua manifestação inicia-se por uma coloração esbranquiçada, seguida pela perda dessa camada que é reposta por uma mucosa atrófica, que é edematosa, eritematosa e friável. Após aparecem áreas de ulceração cobertas de uma membrana fibrinopurulenta, amarela e de fácil remoção. O paciente apresenta dor, queimação e desconforto que se tornam mais fortes na hora da alimentação e da higiene oral. ¹² Essas manifestações surgem alguns dias após a terapia antineoplásica e se define por inflamação e ulceração da mucosa, que se torna edemaciada, eritematosa e friável, causando dor, desconforto, dificuldade para engolir e debilidade sistêmica. ^{23, 24}

O uso de analgésicos, anestésicos e antimicrobianos é um dos tratamentos mais adotados, mas não é largamente aceito, em alguns casos a simples higienização com solução salina já traz benefícios ⁴. Anestésicos, como lidocaína viscosa, tetracaína gel e hidrocloreto de diclonina são os mais usados. ^{21, 25} Em casos severos analgésicos como morfina, codeína ou tramadol são os medicamentos de eleição. ²¹

O método fisioterápico de aplicar gelo na boca momentos antes da quimioterapia também pode ser orientado, pois causa uma

Artigos Científicos

vasoconstrição temporária, reduzindo assim a exposição do epitélio a agentes citotóxicos, podendo ser empregada na fase inflamatória, antes da fase de ulceração.^{26, 27}

O laser de baixa intensidade tem sido uma alternativa como forma de tratamento da mucosite, pois além de agir como anestésico ele ajuda na cicatrização, e do ponto de vista clínico e funcional, é um dos tratamentos para mucosite que melhor dá resultado.²⁸ O Laser de baixa intensidade estimula a atividade celular, acelerando o processo de cicatrização, em partes pela diminuição da inflamação, resultando em uma regeneração mais rápida.²⁹ O uso do laser elimina a dor na primeira aplicação por que age diretamente nas terminações nervosas das úlceras e ao mesmo tempo bioestimula o tecido, levando a reparação dessas ulcerações em um curto espaço de tempo.³⁰

A xerostomia é uma secunda sintomática causada pelos agentes quimioterápicos, que pode afetar a alimentação, uso de próteses, a fala e até dormir. Há também um aumento no índice de cáries na região cervical^{12, 31, 32}. As glândulas salivares maiores e menores são diretamente atingidas pela quimioterapia. A severidade depende da dose aplicada e da duração do tratamento, que podem

causar mudanças graves ou definitivas nas glândulas levando a sua destruição total ou parcial, modificando a saliva em qualidade e quantidade.^{33, 34}

Algumas vezes o tratamento é paliativo, como controlar o uso de medicações xerostomicas, controlar a doença de base, hidratação oral ingerindo grandes quantidades de líquidos, uso de pastilhas e gomas de mascar sem açúcar para estimular a saliva³⁵, que também pode ser feita ao chupar comprimidos de vitamina C, que também ajuda reduzindo a viscosidade da saliva, porém sua acidez tem efeito erosivo nos dentes e o uso não deve ser feito permanentemente e deve ser controlado.^{36, 37} A acupuntura atua na melhoria da secreção salivar, em estudo feito com pacientes oncológicos submetidos a radioterapia e a quimioterapia, 70% referiram melhoras.³⁸

A pilocarpina é um estimulante salivar sistêmico. O paciente ingere o comprimido de 5mg com as refeições, três vezes ao dia, e seu efeito dura de 2 a 3 horas, podendo ser aumentada a dose caso o efeito diminua com o passar do tempo³⁹. Quando a produção de saliva for ausente e as glândulas não puderem ser estimuladas, devem ser usadas salivas

Artigos Científicos

artificiais para umedecer a boca. Na higienização soluções de bicarbonato, soro fisiológico e clorexidina ajudam na ação anti-microbiana.³⁵

A candidíase é uma infecção oportunista causada pelo fungo *Candida Albicans*, que só se manifesta em casos de imunodepressão e quando o meio oral favoreça o seu crescimento¹⁴. A forma pseudomembranosa é a mais prevalente em pacientes de quimioterapia. Caracteriza-se por placas brancas que lembram leite coalhado na mucosa oral. Essas placas são massas de hifas, leveduras, células epiteliais descamadas e fragmentos de tecido necrótico e é de fácil remoção. Abaixo dessas placas, a mucosa pode estar normal ou eritematosa¹². Infecções fúngicas, como a Candidíase, acontecem com menor frequência, porém também podem causar sepse pela alta dissipação hematógena e é responsável por 85% das septicemias em pacientes oncológicos e apresenta uma mortalidade de 2 a 3 vezes maior que as demais infecções.⁴⁰

Inicialmente o tratamento se dá pelo uso de anti-fúngicos tópicos, como pomadas e bochechos, não havendo melhora, passa-se para terapêutica sistêmica.⁴¹ Em casos de neutropenia o tratamento sistêmico é

o mais indicado, pois a eficácia obtida é maior.⁴⁰

O herpes simples é causado pelo vírus HSV (herpes simples)⁴², e pode ocorrer tanto no local de contato com o vírus, como também em áreas adjacentes. Tem maior incidência em borda do vermelhão e ao redor dos lábios. Caracteriza-se por vesículas eritematosas com líquido dentro, que após três dias estouram e formam crostas ou úlceras, cicatrizando de sete a dez dias¹². O vírus varicela zoster causa uma infecção em três fases: sintomática, aguda e crônica. As lesões envolvem o nervo trigêmio, e podem aparecer na mucosa móvel e na aderida. Caracterizam-se por vesículas de cor branca sem brilho, cujas rupturas causam ulcerações¹². Essas infecções podem acontecer pela supressão da medula causada pela quimioterapia, que gera modificações em quantidade e qualidade na microflora oral.⁴³

Em um quadro de imunodepressão a infecção pelo vírus *Herpes Simples* e *Varicela Zoster* pode se disseminar pelo organismo e persistir por um longo tempo até que seja tratado com drogas antivirais¹⁶. O tratamento do *HSV* e do *Vírus Varicela Zoster*, é feito comumente com aciclovir, valaciclovir e fanciclovir, que demonstram maior eficácia¹²

Artigos Científicos

A neurotoxicidade é uma alteração de grande importância para a odontologia, porém rara ¹⁵. Causada por alguns agentes quimioterápicos alteram os nervos de cabeça e pescoço, causando parestesias em áreas inervadas pelo nervo trigêmeo, seu diagnóstico é complicado, pois os sintomas aparecem e desaparecem espontaneamente ¹⁵. Pode causar dor odontogênica, que é bem semelhante a dor de pulpíte. A troca ou suspensão da droga, quando possível, é indicado para melhora do quadro ^{4, 18}

O cirurgião dentista deve estar atento e fazer o acompanhamento antes mesmo do início do tratamento quimioterápico, reduzir infecções, e orientando massivamente sobre a importância da higienização rigorosa durante o tratamento oncológico. ⁴⁴ O correto é combater cada agressão com um ou mais agentes defensivos ⁴, e manter o paciente em constante acompanhamento.

CONCLUSÕES

O paciente em tratamento anti-neoplásico, apresenta diversos efeitos colaterais em boca, que prejudicam sua alimentação, fonação, geram dor, e dependendo do tipo de infecção, pode-se levar cancelamento do tratamento e em alguns casos a óbito. O papel do cirurgião dentista é tratar

esses efeitos ou aliviar os sintomas. É importante que o cirurgião dentista, conheça os possíveis efeitos colaterais, para conseguir diagnosticar e tratar de modo eficaz, mesmo que esse tratamento seja paliativo, e que não reestabeleça completamente o meio. O profissional deve manter contato com o médico oncologista responsável, pois o objetivo é reestabelecer a qualidade de vida do paciente durante o tratamento anti-neoplásico.

Artigos Científicos

REFERÊNCIAS

1. Epstein JB, Tsang AH, Warkentin D, Ship JA. The role of salivary function in modulation chemotherapy- induced oropharyngeal mucositis: A review of literature. *Oral surg oral med oral pathol oral radiol endod* 2002; 94(1):39-44
2. Santos PSS, Fernandes KS. Complicações bucais da quimioterapia. 2006, www.abrale.org.br/profissional/artigo/s/complicacoes_bucais.php
3. Dreizen S. Oral complications of cancer therapies, descriptions and incidence of oral complications. *NCI Monogr* 1990;9: 11-5.
4. Antunes RCP et al. Abordagem multidisciplinar preventiva das complicações orais da radioterapia e quimioterapia. *Prática hospitalar*, 2004; 6: 33.
5. Martins ACM, Caçador NP, Gaeti WP. Complicações bucais da quimioterapia antineoplásica. *Acta Scientiarum* 2002;24(3): 663-670.
6. Raber-Durlacher JE; Current practices for management of oral mucositis in cancer patients. *Support Care Cancer*. 1999; 7(2):71-4.
7. Biron P, Sebban C, Gourmet R, Chvetzoff G, Philip I, Blay JY. Research controversies in management of oral mucositis. *Support care cancer*. 2000; 8: 68-71.
8. Adamietz IA, Rahn R, Bottcher HD, Schafer V, Reimer K, Fleischer W. Prophylaxis with povidone-iodine against induction of oral mucositis by radiochemotherapy. *Support care cancer*, 1998; 6; 373-377
9. Peterson DE. Oral problems in supportive care: no longer an orphan topic? *Support care cancer*, 2000; 8: 347-348.
10. Epstein JB, Truelove EL, Ojen H, Allison C, Le ND, Epstein MS. Oral topical doxepin rinse, analgesic effect in patients with oral mucosal pain due to cancer of cancer therapy. *Oral oncol*. 2001; 37: 632-637.
11. Belazi M, Velegraki A, Koussidou-Eremondi T, Andreadis D, Hini S, Arsenis G, Eliopoulou C, Destouni E, Antoniadis D. Oral candida isolates in patients undergoing radiotherapy for head and neck cancer: prevalence, azole susceptibility profiles and response to antifungal treatment. *Oral microbiology and immunology* 2004; 19: 347-351.
12. Neville BW et al. *Patologia oral e maxillofacial*. Rio de Janeiro: Guanabara Koogan S.A., 2004.
13. Sonis ST. *Seminars in oncology nursing*, 2004; 20(1): 11-15.
14. Silva ACL, Trevisan AP, Friedman MT. Síndrome da imunodeficiência adquirida: manifestações orais e biossegurança no consultório odontológico. *Revista estômatos*, Canoas: 1996, 3, 43-49.
15. Robbins MR. Oral care of the patient receiving chemotherapy. In: Ord, RA.; Blanchaert, RH. *Oral cancer: the dentist's role in diagnosis, management, rehabilitation, and prevention*. Rio de Janeiro, Quintessence Publishing Co, 2000.123-130.
16. Ministério da Saúde. *Hepatites, AIDS e herpes na prática odontológica*. Brasília 1996.
17. Sonis ST, Fazio RC, Fang L. *Princípios e prática da medicina oral*. Rio de Janeiro: Guanabara Koogan: 1996
18. Travaglini F. Complicações bucais no tratamento quimioterápico. *Jornal da APCD*, 2003.
19. Laine PO. et al. Oral infection as a reason for febrile episodes in lymphoma patients receiving cytostatic drugs. *J. Cancer*, Kidlington, 1992, 28(2), 103-107.
20. Carl W. Local radiation and systemic chemotherapy: preventing and managing the oral complications. *J Am Dent Assoc*. 1993; 124(3):119-23.

Artigos Científicos

21. Parulekar W. et al. Scoring oral mucositis. *Oral oncology*, 1998, 34(1),63-71.
22. Plevová P. Preventions and treatment of chemotherapy and radiotherapy induced oral mucositis: a review. *Oral oncology*, 1999, 35(5), 454-70.
23. Franceschini C, Jung JE, Amante CJ. Mucosites oral pós quimioterapia em pacientes submetidos à supressão de medula óssea. *Ver. Bras. Patol. Oral*, 2003, 2(1): 40-43.
24. Dias Acc. Diferentes manifestações que acometem a cavidade buccal de crianças durante o tratamento oncológico pediátrico. 2007.
www.odontologia.com.br/artigos.asp?id=682
25. Wilkes JD. Prevention and treatment of oral mucositis following cancer chemotherapy. *Semin oncol. Philadelphia* 1998, 25(5), 538-51.
26. Kostler WJ., Hejana M, Wenzel C, et al. oral mucositis complicating chemotherapy and/or radiotherapy: Options for prevention and treatment. *CA cancer J Clin* 2001; 51:290-315.
27. Karthaus M, et al. Prophylaxis and treatment of chemo and radiotherapy- induced oral mucositis- are there new strategies?. *Bone Marrow Transpl., Hampshire*, 1999; 24(10):1095-108.
28. Kelner N; Castro JFL. Laser de baixa intensidade no tratamento da mucosite oral induzida pela radioterapia: relato de casos clínicos. *Rev. Brasileira de cancerologia*, 2007; 53(1): 29-33.
29. Ribeiro MS, Zezell DM. A odontologia e o laser: atuação do laser na especialidade odontológica. Quinteressence Ed. Ltda. São Paulo 2004:217-40.
30. Genovese WJ. Laser de baixa intensidade: aplicações odontológicas. Lovise, 2000: 175.
31. Felder RS, Millar SB. Dental care of the polymedication patient. *Dental clinics of North America*. 1994;38(3): 525-36.
32. Terezhalmay GT, Pyle MA. Adverse drug effects. *Dental clinics of North America*, 1994;38(4);769-83.
33. Barret AP. A long term prospective clinical study of oral complications during conventional chemotherapy for acute leukemia. *Oral surg. Oral med. Oral pathol*. 1987; 63(3): 313-6.
34. Mansson A. et al. Analyses of salivary components in leukemia patients receiving chemotherapy. *Oral surg. Oral med. Oral pathol*. 1992; 73(1): 35-46.
35. Feio M, Sapeta P. Xerostomia em cuidados paliativos. *Acta. Med. Port*. 2005; 18:459-466.
36. Cooke C, Ahmedzai S, Mayberry J. Xerostomia- a review. *Palliat Med*, 1996; 10:284-92.
37. Twycross R, Wilcock A, Charlesworth S, Dickman A. Palliative care formulary. 2ª edição. Abingdon: Radcliff Medical Press LTD, 2002; 271-73.
38. Johnstone Pa, Peng YP, May BC, Inouye WS, Niemtozow RC. Acupuncture for the pilocarpine-resistant xerostomia following radiotherapy for head and neck malignances. *Int J Radiat Biol Phys*. 2001; 50:353-37.
39. Davies AN. A comparison of artificial saliva and chewing gum in the management of xerostomia in patients with advanced cancer. *Palliat med*, 2000; 14: 197-03.
40. Sweeney MP, et al. Oral disease in terminally ill cancer patients with xerostomia. *Oral oncol.*, Kidlington, 1998; 34(20):123-26.
41. Lefebvre JL, Domenge C. A comparative study of the efficacy and safety of fluconazole oral suspension and amphotericin B oral suspension in cancer patients with mucositis. *Oral oncol* 2002; 38:337-42.
42. Boraks S. Diagnóstico buccal. São Paulo: Artes Médicas 2001. Naylor GD, et al. Glossodynia

Artigos Científicos

after radiation therapy and
chemotherapy. *Ear nose throat J.*,
Cleveland, 1989; 68(10): 751-57.

**A SITUAÇÃO DE EMERGÊNCIA E O CONHECIMENTO DOS
PROFISSIONAIS DA ODONTOLOGIA NO CONSULTÓRIO
ODONTOLÓGICO**

The emergency and knowledge of dental professionals in the
dental office

Aline Souza dos Santos¹

Vanessa Ferriello¹

Guilherme Teixeira Coelho Terra^{1,2}

¹Universidade Ibirapuera.

²Faculdade de Odontologia da Universidade de São Paulo

Autora para correspondência

Aline Souza dos Santos

Faculdade de Odontologia-Universidade Ibirapuera

End.: Av. Interlagos, 1329 – Chácara Flora- CEP:04661-100

São Paulo, SP. Brasil

E-mail: Aline_pqna@hotmail.com

Artigos Científicos

RESUMO

A emergência médica no consultório odontológico é uma situação que oferece em alguns casos, risco de morte ao paciente. Causada geralmente por ansiedade, doenças ou complicações durante a realização dos procedimentos, é uma eventualidade onde se existe a necessidade de atuação imediata. A proposta desse trabalho foi de avaliar o nível de conhecimento dos profissionais da odontologia diante de situações de emergências médicas ressaltando a importância da conscientização de uma reciclagem periódica dos profissionais que devem zelar pela saúde e vida de seus pacientes. Alguns estudos realizados constataram que grande parte dos estudantes e profissionais da odontologia não estão aptos a lidarem com situações assim. Medidas preventivas como uma anamnese bem detalhada, um planejamento prévio e a realização de exames complementares pode ser a melhor escolha de evitar situações indesejáveis e proteger tanto os pacientes quanto os profissionais.

ABSTRACT

A medical emergency in the dental office is a situation that has in some cases risk death to the patient. Usually caused by anxiety, diseases or complications during the procedures, it is an event where there is need for immediate action. The purpose of this study was to evaluate the level of knowledge of dental professionals facing medical emergencies stressing the importance of awareness periodic retraining of professionals who must ensure the health and lives of their patients. Some studies have found that most students and dental professionals are not able to deal with situations like this. Preventive measures as well as a detailed history, prior planning and conducting additional tests may be the best choice to avoid undesirable situations and protect both patients and professionals.

Descritores: Situação de Emergências, Conhecimento, Odontologia.

Descriptors: Emergency Situation, Knowledge, Dentistry.

Artigos Científicos

INTRODUÇÃO

A emergência médica no consultório Odontológico, é uma situação que oferece, em alguns casos, risco de morte ao paciente. Causada geralmente por ansiedade, doenças ou complicações durante a realização dos procedimentos é uma eventualidade onde se existe a necessidade de atuação imediata.

No mundo inteiro ocorrem diversas emergências no consultório odontológico, devido à diversidade de pacientes que procuram por tratamento, sejam eles saudáveis ou não, crianças, jovens ou idosos, portadores ou não de doenças sistêmicas.

Alguns estudos realizados constataram que grande parte dos estudantes e até profissionais da odontologia não estão aptos a lidarem com situações assim, tanto na teoria quanto na prática.^{1, 2} Isso também acontece porque o tratamento odontológico tem se tornado mais acessível à população e o avanço da medicina corroborou para que, com o controle de certas doenças, os pacientes possam cuidar também da saúde bucal. Diante dessas mudanças, ocorreu um considerável aumento das emergências médicas nos consultórios odontológicos, isso

requer um preparo adequado do Cirurgião-Dentista para que saiba como proceder imediatamente.

Dentre as situações de emergência, as alterações mais recorrentes são a reação (ou síncope) vasovagal, a crise hipertensiva e a hipoglicemia.² Porém, algumas emergências como angina do peito, infarto agudo do miocárdio e reação aos anestésicos locais, (que podem evoluir para uma parada cardiorrespiratória) podem ser percebidas.

O despreparo dos profissionais existe pela falta de disciplinas específicas e estágios hospitalares durante a graduação. As disciplinas devem orientar sobre o grande risco de passar por situações de emergência e ensinar como diagnosticar e tratar cada caso em particular, mas de maneira segura e efetiva.

Esses eventos podem surgir, ao contrario do que se pensa, em pacientes saudáveis e até em procedimentos não invasivos, que pode ser desencadeado pelo medo e ansiedade em relação ao tratamento. Algumas pessoas sentem medo do barulho dos equipamentos, da anestesia, do tratamento como um todo e até mesmo da roupa branca do

Artigos Científicos

profissional, destaque para as crianças.

É importante salientar que o Cirurgião-Dentista tem uma enorme responsabilidade em suas mãos, pois, além de cuidar dos problemas inerentes a sua profissão, podem surgir situações desconhecidas, mas que ainda assim ficam sobre seus cuidados.

Por isso é essencial que o Cirurgião-Dentista invista em medidas preventivas para evitar que isso aconteça. Uma das medidas mais eficientes é o de fazer uma anamnese detalhada para que seja possível a colheita do maior número de informações em relação à saúde sistêmica do paciente, sendo importante, no caso de doenças sistêmicas pré-existentes, estabelecer contato com o médico responsável pelo paciente antes da realização dos procedimentos.

REVISÃO DA LITERATURA

A emergência é uma ocorrência imprevista que é caracterizada pelo risco iminente a vida, se não houver um socorro imediato, a vítima poderá vir a óbito. Pode surgir com qualquer pessoa, em qualquer lugar e momento, mas pode ser evitada com medidas preventivas. Quando presente requer

um preparo adequado e habilidade do profissional para encontrar uma rápida solução.³⁻⁵

O método de prevenção mais indicado é uma anamnese bem detalhada que forneça informações sobre a saúde do paciente, física e emocional, que poderá direcionar o profissional no planejamento do tratamento odontológico, ciente dos possíveis riscos preexistentes.⁶

Diante do progresso da medicina, a saúde da população foi modificada, trouxe então uma diversidade de pacientes ao consultório odontológico que estão conscientes da importância da saúde bucal e de sua ligação com a saúde como um todo. Pacientes que antes eram impossibilitados de frequentar o consultório, agora buscam tratamento pois se conscientizaram que buscar a saúde bucal traz uma melhor qualidade de vida.⁶

Segundo Andrade & Ranali⁷ não existe um protocolo definido para o aparecimento das situações de emergências, a quantidade de pacientes idosos pode ter contribuído para o surgimento destas situações. Indivíduos diabéticos, hipertensos, cardiopatas, asmáticos ou portadores de doenças renais e hepáticas levaram o profissional buscar maneiras de

Artigos Científicos

evitar incidentes antes do início do atendimento odontológico.

O Cirurgião-Dentista tem a responsabilidade de cuidar da saúde do seu paciente, zelando pela sua vida quando em situações de risco, ainda que sejam emergências de caráter da área médica, se ocorrer no ambiente odontológico fica na responsabilidade do Cirurgião-Dentista e sua equipe. De acordo com a legislação do nosso país, todo cidadão habilitado para tal finalidade deve prestar socorro pelos serviços do Suporte Básico de Vida (SBV), no Artigo 135 diz: “deixar de prestar socorro à vítima de acidentes ou pessoas em perigo iminente, podendo fazê-lo, é crime” e o Cirurgião-Dentista não foi excluído a esta regra, devendo atuar em qualquer situação com o intuito de zelar pela vida de seu paciente. ⁸

Para Malamed ⁹ o medo leva a ansiedade que acaba ocasionando as emergências médicas. O medo do dentista, da anestesia e do próprio procedimento eleva o estresse e pode demonstrar sinais como dilatação das pupilas, palidez, transpiração excessiva, hiperventilação, tremores, tonturas, boca seca, fraqueza, dificuldade respiratória, aumento da pressão arterial e frequência cardíaca, são características que devem ser

analisadas pelo Cirurgião-Dentista para evitar o agravamento das situações de emergências. ^{10, 11}

Guimarães ¹² afirma que o medo e o estresse são fatores primordiais para ocorrência de situações de emergências. Este episódio pode ser evitado se for estabelecida uma conversa com o paciente, explicando quais os procedimentos serão realizados, isto tranquiliza o paciente durante a realização dos procedimentos.

Caputo ⁶ diz que apesar do treinamento em suporte básico de vida ser essencial ao profissional, sua grande preocupação é somente com cursos de atualização e capacitação técnica odontológica. Esquecendo que seu compromisso é cuidar da saúde e vida do seu paciente. Em seu estudo cerca de 56,60% dos profissionais entrevistados disseram que fizeram o treinamento, revelando que nem sempre estão preparados para atuar em situações emergenciais, que diante de uma emergência ficará abalado emocionalmente e precisa de rapidez e habilidade para preservar a saúde e vida do paciente.

Primeiros socorros são atitudes iniciais aplicadas a uma vítima fora do ambiente hospitalar. O Suporte Básico de Vida visa o reconhecimento e a

Artigos Científicos

imediate correção dos sistemas respiratórios e/ou cardiovascular. Os princípios básicos de primeiros socorros são: salvar vidas, evitar que a situação se agrave antes de obter um tratamento definitivo e procurar por ajuda qualificada.¹³

O fato de pacientes portadores de doenças sistêmicas como: diabéticos, cardiopatas, hipertensos, entre outros, usuários de drogas e ansiosos estarem mais propensos a desencadear emergências médicas, não exclui a possibilidade de tais ocorrências em pacientes saudáveis. Daí a importância de o Cirurgião-Dentista realizar seu trabalho com segurança, manter-se atualizado sobre medidas preventivas, respeitar a conduta de trabalho de acordo com cada caso em particular, orientar a sua equipe para que também estejam preparados para auxiliá-lo se necessário.²

Pinheiro & Silva¹⁴ relata que devemos nos atentar ao fato de que a legislação não diferencia a responsabilidade legal de um clínico ou especialista (CRO-PR – Lei nº 5.081 de agosto de 1966) devendo assim todos os profissionais dedicar-se para um adequado preparo do exercício de sua profissão, desde professores aos acadêmicos.

O despreparo e a realização incorreta de uma manobra de primeiros socorros podem levar a vítima a danos irreversíveis. O profissional da área da saúde tem o dever de reconhecer as situações de emergências e reciclarem-se periodicamente.¹⁵

Antes de qualquer procedimento odontológico, sem exceções, há a necessidade de o Cirurgião-Dentista avaliar a pressão arterial (PA) e os sinais vitais do paciente.¹⁶

As mais recorrentes situações de emergência que ocorre no consultório odontológico sejam durante o atendimento ou até mesmo na sala de espera, afeta uma diversidade de pacientes, independente do sexo e da idade, exigindo que os profissionais estejam aptos a encarar os acontecimentos com um adequado tratamento, realizado de acordo com as manobras básicas do Suporte Básico de Vida (SBV), e considerando a tensão vivenciada durante esses momentos deve-se procurar um equilíbrio psicológico para promover um atendimento satisfatório.^{17,18,19}

Considerando que grande parte das situações de emergências é decorrente de alterações nos sinais

Artigos Científicos

vitais (frequência cardíaca e respiratória) e reações psicogênicas e alérgicas será descrita abaixo algumas medidas adotadas pelo profissional para restabelecer a saúde do paciente, avaliando alguns sinais e sintomas.²⁰

Para iniciar a prevenção de emergências médicas no consultório odontológico, o Cirurgião-Dentista pode usar um sistema para determinar o grau de saúde de seus pacientes antes de realizar qualquer procedimento, de acordo com as informações obtidas na anamnese, exame clínico e complementares, com a classificação da American Society of Anesthesiologists (ASA).²¹

A frequência cardíaca pode ser obtida através de qualquer artéria acessível, mede-se os batimentos por minuto (bpm), normalmente é aferido através do pulso carotídeo (abaixo do ramo da mandíbula) ou da artéria radial (posição distal e central do pulso), os valores variam de 60 a 100 bpm/minuto. Estas informações podem ajudar no diagnóstico de uma parada cardíaca.²⁰

É sabido que um adulto tem sua respiração entre 12 – 20 RPM (movimentos por minuto) e uma criança tem o seu deslocamento da caixa torácica variando entre 16 – 25 RPM. Para calcular a frequência

respiratória medem-se quantas expansões ocorreram no período de 1 minuto.²⁰

Dentre as situações de emergências mais citadas estão a síncope, crise hipertensiva, angina pectoris, infarto agudo do miocárdio, hipoglicemia, convulsão e epilepsia, acidente vascular cerebral (AVC) e reações de hipersensibilidade.²²

Síncope

É a perda temporária da consciência por causa da queda de oxigenação cerebral, apresentando os seguintes sintomas; palidez, hipotensão, taquicardia, escurecimento da visão, zumbido, sonolência e sensação de vazio gástrico.²²

Crise hipertensiva

Corresponde ao aumento da pressão arterial sistólica e/ou diastólica, pode ser de origem genética ou de fatores predisponentes como a obesidade, sedentarismo, excesso de sal, etilismo, tabagismo, estresse, doença renal, entre outros.²³

Angina Pectoris

Caracterizada por uma dor torácica retroesternal transitória devido a diminuição regional do fluxo

Artigos Científicos

sanguíneo coronário. Tendo como sintomas a dor no peito, sudorese, palidez e agitação.⁸

Infarto do miocárdio

Trata-se da degeneração do músculo cardíaco por causa de uma brusca diminuição do fluxo sanguíneo coronariano para um segmento do miocárdio. Ocorre a morte celular e necrose do músculo cardíaco devido a uma insuficiência de sangue e de oxigênio consequentemente, geralmente causada por placas ateromatosas que obstruem total ou parcialmente um dos ramos da artéria coronária.²⁴

Hipoglicemia

Ocorre quando os níveis plasmáticos de glicose estão iguais ou inferiores a 40 miligramas por decilitro de sangue. Oferece grande risco a vida, pode acometer diabéticos e não-diabéticos. Pode surgir por uma elevada metabolização de glicose, por superdosagem de insulina, ingestão excessiva de álcool ou por interações medicamentosas.²⁵

Convulsão e Epilepsia

É uma desorganização na função cerebral que desencadeia um desligamento momentâneo das

sinapses, com períodos de atividade motora, fenômenos sensoriais e alterações no comportamento e consciência. Pode ser de natureza idiopática ou de traumas físicos, emocionais, febre alta, abstinência de drogas e álcool e overdose de anestésicos.²⁵

Acidente Vascular Cerebral (AVC)

Caracteriza-se por uma desordem neurológica focal devido uma hemorragia intracerebral, por uma trombose, embolia ou insuficiência vascular.^{26,27} Existe o AVC isquêmico no qual ocorre uma obstrução de um vaso sanguíneo que impede o fluxo sanguíneo e assim afeta as funções neurológicas da região afetada e o AVC hemorrágico que surge por um aumento súbito da pressão arterial dos vasos ou ruptura dos mesmos.¹⁹

Reações de hipersensibilidade

Ou reações alérgicas são mediadas pelo sistema imunológico, podem envolver diversos órgãos e está dividida variando o grau de risco a vida. Podem ser dermatológicas, que são as menos graves, podem afetar o trato respiratório, que exige intervenções imediatas e agressivas e o sistema cardiovascular.^{22, 25}

Artigos Científicos

Manobra de Heimlich

Engasgo são comumente presenciados, diante de tal situação deve-se perguntar se a pessoa está engasgada, geralmente ela não conseguirá responder, mas vai sinalizar colocando a mão no pescoço, após constatar o engasgo, com a vítima em pé deve-se posicionar-se atrás da pessoa, colocar uma perna flexionada entre as pernas da vítima, envolver os braços na região da cintura, um pouco acima do umbigo, uma mão deve estar fechada e a outra deve abraçá-la, depois deve-se fazer movimentos para cima e para dentro até que o objeto seja expelido.

PROPOSIÇÃO

A proposta neste trabalho será avaliar o nível de conhecimento dos profissionais da odontologia diante de situações de emergências médicas, ressaltando a importância da conscientização de uma reciclagem periódica dos profissionais que devem zelar pela saúde e vida dos seus pacientes.

DISCUSSÃO

Grande parte das emergências médicas que surgem nos consultórios odontológicos poderia ser evitada com simples medidas preventivas que

muitas vezes não são levadas a sério pelos profissionais. Quando presentes podem ser solucionadas com pequenas atitudes, que dependem do conhecimento e habilidade do cirurgião-dentista. Prestar os primeiros socorros não exclui a importância do atendimento médico, mas pode evitar complicações posteriores.²¹

Para Marzola e Griza³ e Santos e Rumel¹⁸, existe um grande despreparo dos profissionais e alunos da área da odontologia quando se deparam com situações de emergências, isso acontece porque os alunos se preocupam mais com os assuntos referentes a grade curricular. E os professores acabam não enfatizando tanto nos ensinamentos de manobras que possam salvar vidas. Mas Santos e Rumel¹⁸, realizaram um estudo que revelou que mesmo os alunos que fizeram treinamento ou cursos voltados para emergências médicas, demonstram que na prática ainda estão despreparados para atuarem nos primeiros socorros porque tais situações são raras de acontecerem no consultório odontológico.

Carlini²⁸, diz que é necessário seguir um protocolo de atendimento de emergência para que o cirurgião-

Artigos Científicos

dentista possa reconhecer uma emergência através de sinais e sintomas e assim tenha conhecimento para tomar a atitude correta. Já Andrade e Ranali ⁷ afirmam que não existe um protocolo de atendimento definido para o aparecimento das situações emergenciais pela diversidade de pacientes que tem buscado tratamento odontológico.

Segundo Caputo ⁶, a melhor maneira de se preparar e prevenir as situações de emergências é através de uma anamnese bem detalhada com um histórico completo sobre a saúde do paciente.

O medo, a ansiedade e o estresse emocional são fatores determinantes na ocorrência de situações de emergências. O medo do dentista, da anestesia, do barulho do motor, da roupa branca, de sentir dor, e até do próprio fato de ir ao consultório podem alterar o estado emocional, mas se houver uma boa conversa, explicando tudo o que irá acontecer e as vezes fazendo uso de algum medicamento para acalmar o paciente pode ser uma boa medida adotada para prevenção destes sintomas. ⁹⁻¹².

Num estudo realizado por Caputo ²¹, fica claro a importância do profissional da odontologia sair da

graduação com um treinamento de suporte básico de vida (SBV), mas infelizmente esse treinamento ainda não faz parte dos cursos de odontologia, ainda existe uma preocupação muito maior em abordar assuntos inerentes a profissão, voltados para a prática do dia a dia do cirurgião-dentista, e se esquece que uma situação de emergência pode surgir com qualquer pacientes e até nos procedimentos mais simples e menos invasivos. E para Malamed ²⁹ a cirurgia é o maior fator causador das emergências médicas no ambiente odontológico, pois causa mais estresse ao paciente, requer maior quantidade de medicamentos e as consultas são mais demoradas.

O protocolo do SBV está baseado apenas no conhecimento do profissional, usando a boca e as mãos, o importante é o reconhecimento rápido da situação, junto com uma rápida atitude pode ser o suficiente para salvar uma vida, mesmo que não tenha equipamentos de primeiros socorros. ³⁰

Malamed ³¹ e Haas ³² nos mostra que a síncope é uma das principais ocorrências no consultório odontológico, estando entre 50 a 60% dos casos de emergências.

Artigos Científicos

A **sincope ou lipotimia**, é a causa mais comum de perda de consciência no consultório odontológico, ocorre por uma reação psicomotora derivada do medo, ansiedade e estresse emocional, situações desagradáveis, sustos, decepções, dores de qualquer origem, entre outros. ²¹ **Sinais e sintomas:** pode-se observar sensação de calor e rubor na face e pescoço, palidez, vazio gástrico, queda da pressão arterial e aumento da pulsação, taquicardia, náuseas, perturbação da visão e até perda de consciência. **Prevenção:** é simples, consiste no controle da ansiedade e medo. **Tratamento:** deve-se colocar o paciente na posição supina, com os pés mais elevados que a cabeça, e monitorar os sinais vitais. ^{16, 33-39}

Hipertensão arterial, é definida com a elevação da PA em níveis acima de 135/85 mmHg. É importante que o profissional adquira o hábito de aferir a pressão arterial sempre antes de qualquer procedimento. **Sinais e sintomas:** muitas vezes não apresenta sintomas. **Prevenção:** sempre pedir uma avaliação médica previamente ao tratamento, aferir a pressão e se estiver controlada, selecionar o anestésico e reduzir o número de

tubetes anestésicos e realizar sessões curtas. **Tratamento:** suspender o atendimento, se PA diastólica estiver acima de 115 mmHg, perguntar se houve alguma situação de estresse, se houver, deve-se administrar Midazolam 15mg via oral e aguardar. Verificar a cada 15 minutos e se não baixar administrar Captopril 25mg a 50mg via oral, aguardar até uma hora e se não normalizar solicitar o serviço médico especializado. ^{16, 33-39}

Angina de peito é uma dor torácica transitória, causada por uma isquemia do miocárdio, de curta duração, derivada de esforço físico, estresse e outras dores. **Sinais e sintomas:** dor intensa na região retroesternal, mais localizada do lado esquerdo podendo se irradiar para a mandíbula, região cervical e epigástrico. **Prevenção:** Deve-se fazer uma prévia avaliação médica, usar medicação com vasodilatador, e se tiver angina instável selecionar o anestésico. **Tratamento:** Nitroglicerina (Isordil 5mg) por via sublingual, administrar oxigênio, repetir a medicação três vezes por cinco minutos e se a dor não passar acionar o serviço médico especializado. ^{8, 34-41.}

Infarto Agudo do Miocárdio (IAM) é uma lesão isquêmica do

Artigos Científicos

músculo cardíaco (miocárdio) devido a uma interrupção total ou parcial do fluxo sanguíneo das artérias coronárias. **Sinais e sintomas:** Dor torácica bem forte que não passa com uso de medicação, sensação de morte, palidez e suor. **Prevenção:** uma anamnese detalhada sobre história médica atual e pregressa, caso já tenha acontecido deve-se esperar seis meses para realizar o tratamento. **Tratamento:** Acionar o serviço médico especializado, administrar ASS 200mg e realizar as manobras do SBV até o socorro médico especializado chegar ^{8, 31, 34-41}.

Hipoglicemia é a diminuição dos níveis de glicose no sangue, pode acometer pacientes que são diabéticos ou não, e poderá leva-lo a óbito. **Sinais e sintomas:** fraqueza, cansaço, sudorese, ansiedade, tontura, visão turva podendo chegar ao coma. **Prevenção:** Manter uma alimentação regular e em pacientes diabéticos evitar longos períodos sem se alimentar e tomar a medicação corretamente. **Tratamento:** se o paciente estiver consciente deve-se oferecer um alimento, um copo de suco de laranja ou uma colher de açúcar. Se estiver inconsciente deve-se administrar glicose 5% endovenosa

e chamar o socorro especializado. ^{8, 31, 34-36, 42}.

Prestar socorro à vítima e zelar pela saúde e vida dos pacientes é dever dos profissionais da odontologia, deixar de prestar socorro é crime, por isso o cirurgião-dentista deve procurar informações e se preparar para saber reconhecer uma emergência, saber as manobras que precisa realizar, quais os medicamentos e a via que deve administrar, qual serviço de socorro acionar e preparar sua equipe para auxiliá-lo. ⁶

CONCLUSÃO

Diante das informações obtidas com esta revisão de literatura fica claro que o conhecimento dos profissionais da odontologia não é suficiente para zelar pela vida de seus pacientes. É essencial que o cirurgião-dentista invista em medidas preventivas como uma boa anamnese e que faça reciclagens periódicas de orientação sobre os primeiros socorros.

Artigos Científicos

REFERÊNCIAS

1. Queiroga TB, Gomes RC, Novaes MM, Marques JLS, Santos KSA, Gempel RG. Situações de emergências médicas em consultório odontológico. Avaliação das tomadas de decisões. Rev. Cir. Traumatol. Buco-Maxilo-Fac., Camaragibe 2012; 12(1):115-122.
2. Merly F. O cirurgião-dentista e as emergências médicas no consultório: Será que estamos preparados para enfrentar este problema? Rev Bras Odontol., Rio de Janeiro, 2010;67(1):6-7.
3. Marzola C, Griza GL. Profissionais e acadêmicos de odontologia estão aptos para salvar vidas? JAO – Jornal de Acessoria ao Odontologista. 2001.
4. Gonzaga HFS, Buso L, Jorge MA, Gonzaga LHS, Chaves MD, Almeida OP. Evolution of knowledge and experience of dentists of São Paulo satate, Brazil about cardiopulmonar resuscitation. Braz Dent J, 2003;14(3):220-222.
5. Sanchez HF, Drumond MM. Atendimento de urgências em uma faculdade de odontologia de Minas Gerais: perfil do paciente e resolutividade. RGO, 2011; 59(1):79-86.
6. Caputo IGC, Bazzo GJ, Silva RHA, Daruge Júnior E. Vidas em risco: Emergências Médicas em Consultório Odontológico. Rev Cir Traumatol Buco-Maxilo-Fac, 2010; 10(3):51-58.
7. Andrade ED, Ranali J. Emergências médicas em odontologia. São Paulo: Artes Médicas; 2002.
8. Monazzi MS, Prata DM, Vieira EH, Gabrielle MAC, Carlos E. Emergências e Urgências médicas. Como proceder? RGO 2001; 49 (7):7-11.
9. Malamed SF. Emergency medicine in pediatric dentistry: preparation and management. Journal of the California Dental Association, Sacramento, 2003; 31(10):749-755.
10. Ramacciato JC, Ranali J, Motta RHL. Sedação consciente inalatória em odontologia. Rev da APCD, São Paulo, 2006; 58(5):343.
11. Kanegane K, Penha SS, Borsatti MA, Rocha RG. Ansiedade ao tratamento odontológico em atendimento de urgência. Rev Saúde Pública. 2003; 37(6): 786-92.
12. Guimarães PSP. Emergências médicas em odontologia. Rev Bras Odontol, 2001; 58(5):294-295.
13. Carvalho C. Emergências médicas no atendimento odontológico. Revista RBO. 2003; 60(2): 108-111.
14. Pinheiro ALB, Silva PC. Nossos cirurgiões dentistas e alunos de odontologia estão preparados para salvar vidas? Rev. Fac. Odont. Univ. Fed. Pernamb., 1996; 7(1):56-65.
15. Marzola C. Anestesiologia. 3ª ed. São Paulo: Pancast Ed. 1999.
16. Andrade ED, Ranali J. Emergências médicas em odontologia. 2. Ed. São Paulo: Artes Médicas, 2004
17. Joly DE. Evaluation of the medical history. Anesth Prog, 1995; 42(3-4):84-9.
18. Santos JC, Rumel D. Emergência médica na prática odontológica no Estado de Santa Catarina: ocorrência, equipamentos e drogas, conhecimento e treinamento dos cirurgiões-dentistas. Rev Ciência e Saúde Coletiva, 2006; 11(1):183-190.
19. Andrade ED, Ranali J. Emergências médicas em odontologia, 3ª ed., São Paulo: Artes médicas, 2011;172.

Artigos Científicos

20. Pimentel ACSB, Cappai A, Junior JRF, Grossmann SMC, Magalhães SR. Emergências em odontologia: revisão de literatura. *Rev de Iniciação Científica da Universidade Vale do Rio Verde, Três Corações*, 2014; 4(1):105-113.
21. Caputo IGC. Emergências médicas em consultório odontológico: implicações éticas e legais para cirurgião-dentista. [Dissertação]. Piracicaba-SP: Faculdade de Piracicaba; 2009.
22. Lucio PSC, Barreto RC. Emergências Médicas no Consultório Odontológico e a (In) Segurança dos Profissionais. *Rev Bras de Ciências da Saúde*, 2012; 16(2):267-272.
23. Monego ET, Jardim PC. Determinantes de risco para doenças cardiovasculares em escolares. *Arq Bras Cardiol*, 2006; 87(1):37-45.
24. Munoz MM, Soriano YJ, Roda RP, Sarrion G. Cardiovascular diseases in dental practice. Practical considerations. *Med Oral Cir Bucal*. 2008;13(5):296-302.
25. Resende RG. et al. Complicações sistêmicas no consultório odontológico: parte I. *Arquivos em Odontologia*, 2009; 45(2):44-50.
26. Mugayar FRL. Pacientes portadores de necessidades especiais: manual de odontologia e saúde oral, 1.ed., São Paulo: Pancast, 2000, 261.
27. Braga JL, Alvarenga RMP, Mores Netos JBM. Acidente vascular cerebral. *RBM*. 2003; 60:88-94.
28. Carlini JL, Werner G, Medeiros U. Emergências médicas no consultório odontológica. http://www.gruponitro.com.br/profi/conhecimentos_arq/artigos/emergencias_medicas/emergencias.pdf. Acesso em 24/04/2013
29. Malamed SF, Handbook of medical emergencies in the dental office. 3ªed. St. Louis: Mosby, 1985.
30. Silva EL, Nogueira AJS. Suporte básico de vida: Diferencial no atendimento ou responsabilidade legal odontológica? *Revista APCD*. 2006; 60(5): 392-394.
31. Malamed SF. Managing medical emergency. *J. Amer. Dent. Assoc.* 1993; 124(8): 40-53.
32. Haas DA. Management of medical emergencies in the dental Office: Conditions in each country, the extent of treatment by dentist. *Anesth Prog*. 2006; 53(1): 20-24.
33. Barbosa JRA, Barbosa CMR. Emergências em consultório odontológico. *Odontólogo Moderno*. 1987; 14(8):7-13.
34. Maringoni RL. Principais emergências médicas no consultório odontológico. *Revista APCD*. 1998;52(5):388-396.
35. Gomez RS, Maia DMF, Lehman LFC, Santoro DR, Azeredo P, Castro WH. Emergências médicas no consultório odontológico. *Revista do CROMG*. 1999; 5(1):4-10.
36. Marques HIS. Emergências médicas no consultório odontológico. São Paulo SP. Ed. WE Grafica. 1999.
37. Sá Del Fiol F, Fernandes AV. Emergências médicas em consultório odontológico. *Rev. ABO Nac*. 2004; 12(5):314-318.
38. Verri RA, Vergani AS, Pereira Lima EA. Emergências médicas na prática dental – Prevenção, reconhecimento e condutas. Ribeirão Preto SP – Ed.AORP, 2005.
39. Liporaci Jr. J. Emergências médicas em odontologia. Apostila do curso emergências médicas em odontologia. Ribeirão Preto, SP. 2006.

Artigos Científicos

40. Sonis ST, Fazio RC, Fang L. Medicina oral. Ed. Guanabara Koogan. Rio de Janeiro RJ. 1985.
41. Assael LA. Acute cardiac care in dental practice. Dent Clin North Amer. 1995; 39(3):555-565.
42. Shampaine GS. Patient assessment and preventive measures for medical emergencies in the dental office. Dent Clin North Amer. 1999; 43(3):383-400.

INSTRUÇÕES AOS AUTORES - NORMAS PARA PUBLICAÇÃO

1. Missão

O **Journal of Biodentistry and Biomaterials** tem como objetivo auxiliar a divulgação de trabalhos feitos por alunos de iniciação científica, cirurgiões-dentistas, pós-graduandos e professores para toda a comunidade odontológica. Nesta revista são aceitos casos clínicos, revisões de literatura e artigos originais relacionados com a prática odontológica. A publicação dos volumes é quadrimestral.

2. Normas Gerais

2.1 Os trabalhos enviados para publicação não podem ser enviados simultaneamente para outro periódico. Reserva-se o **Journal of Biodentistry and Biomaterials** todos os direitos autorais do trabalho publicado, inclusive de tradução, sem remuneração alguma aos autores do trabalho.

2.2 Os trabalhos enviados para a Revista de Odontologia da Universidade Ibirapuera podem estar em Português ou Inglês, sendo a preferência dada aos escritos em Inglês.

2.3 Estudos envolvendo seres humanos e animais (inclusive órgãos e tecidos) bem como prontuários clínicos ou resultados de exames clínicos, deverão estar dentro da lei (Resolução CNS 466/12 do Conselho Nacional de Saúde e seus complementos), documentados (consentimento por escrito de cada paciente) e aprovados pelo Comitê de Ética respectivo. Enviar cópia da aprovação do CEP (Comitê de Ética em Pesquisa).

2.4 A redação do texto deve ser clara e precisa, sem incoerências e ambigüidades.

2.5 O **Journal of Biodentistry and Biomaterials** reserva-se o direito de submeter todos os trabalhos originais à apreciação da Comissão de Publicação Científica. Os conceitos emitidos nos trabalhos publicados serão de responsabilidade exclusiva dos autores, não refletindo obrigatoriamente a opinião da Comissão Científica e do Conselho Editorial.

2.6 As datas de recebimento, reformulação (se houver) e de aceitação do trabalho constarão na publicação final impressa.

2.7 Endereço para correspondência e envio de trabalhos:

Universidade Ibirapuera, Pós-graduação - Diretoria Científica do **Journal of Bi dentistry and Biomaterials**, Av. Interlagos, 1329, Chácara Flora – São Paulo, SP, CEP 04661-100

3. Forma de apresentação dos trabalhos

3.1 Trabalho de pesquisa: Título (português ou inglês), nome(s) do(s) autor(es), titulação do(s) autor(es), resumo em português e inglês, descritores/descriptors, introdução, proposição, material e métodos, resultados, discussão, conclusões ou considerações finais e referências.

3.2 Relato de casos clínicos: Título (português ou inglês), nome(s) do(s) autor(es), titulação do(s) autor(es), resumo em português e inglês, descritores/descriptors, introdução, proposição, relato do(s) caso(s) clínico(s), discussão, conclusões ou considerações finais e referências.

3.3 Revisão da literatura: Título (português ou inglês), nome(s) do(s) autor(es), titulação do(s) autor(es), resumo em português e inglês, descritores/descriptors, introdução e proposição, revisão da literatura, discussão, conclusão ou considerações finais e referências.

4. Estrutura e formatação do texto

Os originais deverão ser redigidos em Word na ortografia oficial e digitados na fonte Arial tamanho 12, em folhas de papel tamanho A4, com espaço duplo e margem de 2 cm de cada um dos lados, tinta preta, páginas numeradas no canto superior direito, contendo no máximo 30 páginas. Tabelas e Figuras devem ser numeradas e conter legendas claras. Radiografias e fotos também devem ser numeradas e ter uma imagem bem definida. A cópia enviada em papel, não deve conter **nenhuma identificação** dos autores. **Em folha à parte** deve constar o título do trabalho, nome completo dos autores, suas titulações mais importantes, endereço principal para correspondência e e-mail. Encaminhar também cópia do trabalho gravada em CD.

Os elementos que fazem parte do texto devem ser apresentados da seguinte forma:

Primeira página:

a) Título e subtítulo (português/inglês): deve ser conciso contendo somente as informações necessárias para a identificação do conteúdo.

b) Especificação: se o trabalho é resumo ou parte de dissertação/tese ou monografia mestrado/doutorado ou especialização, iniciação científica ou outros.

c) Nome(s) do(s) autor(es): por extenso na ordem a ser publicada contendo sua titulação e filiação.

d) Endereço principal para correspondência e e-mail:

Do autor responsável pelo artigo.

Demais páginas: devem ser estruturadas conforme a categoria do artigo (item 3).

a) Título e subtítulo (português/inglês).

b) Resumo e Abstract: consiste na apresentação concisa e seqüencial, em um único parágrafo, deve ter no máximo 250 palavras, ressaltando-se o objetivo, material e métodos, resultados e conclusões.

c) Descritores e Descriptors: correspondem às palavras ou expressões que identifiquem o conteúdo do artigo. Para a determinação dos descritores, deve-se consultar a lista de “Descritores em Ciências da Saúde – DeCS”, elaborada pela BIREME (<http://decs.bvs.br>), e a de “Descritores em Odontologia – DeOdonto”, elaborada pelo SDO/FOUSP. De 3 a 5 descritores.

d) Introdução: deve apresentar com clareza a proposta do estudo tratado na pesquisa constando referências relevantes e atuais. O objetivo e hipóteses do estudo devem ser apresentados de forma clara e concisa.

e) Revisão de Literatura: deve ser pertinente, abrangendo os clássicos e principalmente artigos atuais (5 anos atrás).

f) Relato do(s) caso(s) clínico(s): com informações claras e suficientes para bom entendimento, ilustrado com fotos. Citar autorização do paciente/responsável para divulgação do caso clínico.

g) Material e métodos: identificar a metodologia, equipamentos e procedimentos utilizados em detalhes suficientes para permitir que outros pesquisadores reproduzam os resultados. Métodos publicados devem ser referenciados. Indicar também os métodos estatísticos. No caso da utilização de materiais comerciais e medicamentos deve constar no trabalho o nome comercial completo dos mesmos seguidos de fabricante, cidade e País entre parênteses. Abreviações devem ser explicadas na primeira vez que for mencionada. As unidades de medidas devem

estar de acordo com o Sistema Internacional de Unidades (SI). Citar aprovação CEP (nº protocolo).

h) Resultados: devem ser apresentados sem discussão ou interpretação pessoal. Os resultados devem conter tabelas, ilustrações e gráficos sempre que possível. Não repetir no texto todos os dados já apresentados em ilustrações e tabelas, enfatizando somente as observações importantes. Podem ser apresentados juntamente com a discussão.

i) Discussão: enfatizar os aspectos novos e importantes do estudo. Mostrar se as hipóteses foram confirmadas ou rejeitadas. Discutir os resultados embasados com a literatura existente. Deve restringir-se ao significado dos dados obtidos, evitando-se hipóteses não fundamentadas nos resultados. Relatar observações de outros estudos relevantes e relacioná-los ao conhecimento já existente. Apontar as limitações do estudo.

j) Conclusão(ões) ou Considerações finais: deve(m) ser pertinente(s) ao(s) objetivo(s) propostos e justificadas nos dados obtidos. Devendo ser respondida a hipótese de trabalho.

k) Referências: As referências devem ser, numeradas e normatizadas de acordo com o Estilo Vancouver, conforme orientações fornecidas pelo International Committee of Medical Journal Editors no “Uniform Requirements for Manuscripts Submitted to Biomedical Journals. As citações devem ser feitas no meio do texto com números superescritos em ordem de citação. Exemplo: os resultados estão de acordo com muitos trabalhos da literatura^{3,5-7}. No caso de ser necessária a citação do autor durante o texto utilizar o último sobrenome e o número superescrito. Exemplo: um autor Calheiros³, dois autores Calheiros e Sadek⁵, três ou mais autores Calheiros et al. 7. Nas referências, colocadas no fim do texto, os títulos de periódicos devem ser abreviados de acordo com PubMed e impressos sem negrito, itálico ou grifo, devendo-se usar a mesma apresentação em todas as referências, não devendo ser pontuados. Nas publicações com até seis autores, citam-se todos; acima de seis autores, citam-se os seis primeiros, seguidos da expressão et al. As referências devem estar em espaço duplo e não devem ultrapassar um número total de 50. A exatidão das referências é de responsabilidade dos autores. Comunicações pessoais, trabalhos em andamento e os não publicados não devem ser incluídos na lista de referências, mas citados em notas de rodapé com asterisco.

Folhas à parte:

a) Agradecimentos (se houver): agradecimentos de ajuda técnica, apoios financeiros e materiais devem especificar sua natureza, sua contribuição. Podem ser mencionadas pessoas que tenham contribuído intelectualmente para o artigo, mas cujas contribuições não justifiquem a autoria.

b) Legendas: deverão ser claras, concisas e precedidas da numeração correspondente.

c) Endereço, telefone e e-mail de todos os autores: para o encaminhamento de correspondências pela Comissão de Publicação.

d) Norma de publicação e declaração de responsabilidade assinada por todos os autores.

5. Numeração, citação, ilustrações e posição das tabelas, quadros, figuras e gráficos

5.1 As ilustrações (gráficos, desenhos, etc.) devem ser construídas preferencialmente em programa apropriado como Word, Excell, Corel ou outros, fornecidas em formato digital junto com o CD do artigo e também apresentadas em folhas separadas (papel) e numeradas consecutivamente em algarismos arábicos.

5.2 As tabelas, quadros, gráficos e figuras/fotos devem ser numerados consecutivamente em algarismos arábicos.

5.3 As legendas de tabelas e quadros devem ser colocadas na parte superior dos mesmos.

5.4 As legendas de figuras e gráficos devem ser colocadas na parte inferior dos mesmos.

5.5 Todas as tabelas, quadros, figuras/fotos e gráficos, sem exceção, devem ser citados no texto.

6. Exemplos de referências

a) Livro com um autor

Carranza Junior FA. Glickman Periodontia clínica. 7^a ed. Trad. de André M. Rodrigues. Rio de Janeiro: Guanabara Koogan; 1992.

b) Livro com dois autores

Primosh RE, Mathewson RJ. Fundamentals of pediatric dentistry. 4rd ed. Chicago: Quintessence; 1999.

c) Em suporte eletrônico

Scipioni MR. Implants: adults and children [monograph on CD-ROM]. 3th ed. New York: Wiley; 2000.

Seltzerman HP, Merrill SR. Histopathology [monograph online]. Philadelphia: Lippincott; 2003. [cited 2004 Jan 22]. Available from: URL: <http://www.hist.com/dentistry>

d) Capítulo de livro

Stahl SS. Marginal lesion. In: Goldman HM, Cohen DW. Periodontal therapy. 5th ed. St. Louis: Mosby; 1998. p.94-8.

e) Em suporte eletrônico

Chandler RW. Principles of internal fixation. In: Wong DS, Fuller LM. Prosthesis [monograph on CD-ROM] 5th ed. Philadelphia: Saunders; 1999. Tichemor WS. Persistent sinusitis after surgery. In: Tichenor WS. Sinusitis: treatment plan that works for asthma and allergies too [monograph online]. New York: Health On the Net Foundation; 1996. [cited 1999 May 27]. Available from: URL: <http://www.sinuses.com/postsurg.htm>

f) Artigo de periódico

Rivero ERC, Nunes FD. HPV in oral squamous cell carcinomas of a Brazilian population: amplification by PCR. *Braz Oral Res* 2006;20(1):21-4.

g) Com mais de seis autores

Ono I, Ohura T, Narumi E, Kawashima L, Nakamura IR, Otawa LL, et al. Three-dimensional analysis of craniofacial bones. *J Craniomaxillofac Surg* 2000;20:49-60.

h) Em suporte eletrônico

Zöllner N, Antoniazzi JH. Estudo in vitro da permeabilidade radicular de dentes Humanos, na presença ou não de doença periodontal. *ECLER Endod* [periódico online] 1999; 1(1). Disponível em: URL: <http://www.bireme.br/scler> [2000 dez.1]

i) Artigo sem indicação de autor

Ethics of life and death. *World Med J* 2000;46:60-64.

j) Organização ou Sociedade como autor

Organização Panamericana da Saúde. Prevenção e controle de doenças infecciosas. *Bol Oficina Sanit Panam* 1999;151:223-72.

k) Volume com suplemento

Shen HM. Risk assessment of nickel carcinogenicity. *Environ Health Perspect* 1994;102 Suppl 1:275-82.

l) Fascículo com suplemento

Moy AB. Centripetal tension and endothelial. *Chest* 1994;105(3Suppl):107-8.

m) Resumo

Collins JG, Kirtland BC. Experimental periodontics retards hamster fetal growth [abstract 1117]. *J Dent Res* 1995;74:158.

n) Artigo citado por outros autores – apud

Edwards MK. Magnetic resonance of the head and neck. *Dent Clin North Am* 1993;37(4):591-611 apud Dutra VD, Fontoura HES. A utilização da ressonância magnética nuclear em odontologia: revisão da literatura e relato de caso. *Rev Fac Odontol Porto Alegre* 1995;36(2):20-3.

o) Dissertações e Teses

Soares-Gow S. Avaliação da permeabilidade da superfície dentinária radicular após apicectomia e tratamento com os lasers de Er:YAG ou CO₂ 9,6 um: estudo “in vitro” [Tese de Doutorado]. São Paulo: Faculdade de Odontologia da USP; 2001.

p) Em suporte eletrônico

Ballester RY. Efeito de tratamentos térmicos sobre a morfologia das partículas de pó e curvas de resistência ao CREEP em função do conteúdo de mercúrio, em quatro ligas comerciais para amálgama [Tese em CD-ROM]. São Paulo: Faculdade de Odontologia da USP; 1993.

Lourenço LG. Relação entre a contagem de microdensidade vasal tumoral e o prognóstico do adenocarcinoma [Tese online]. São Paulo: Universidade Federal de São Paulo; 1999[citado 1999 Jun 10]. Disponível em: URL: <http://www.epm.br/cirurgia/gastro/laercio>

q) Trabalho apresentado em evento

Lima MGGC, Duarte RC, Sampaio MCC. Prevalência dos defeitos de esmalte em crianças de baixo peso. [resumo A027] In: 16^a Reunião Anual da Sociedade Brasileira de Pesquisa Odontológica; 1999 set. 8-11; Águas de São Pedro. Anais. São Paulo: SBPqO; 1999. p.12.

r) Em suporte eletrônico

Gomes SLR. Novos modos de conhecer: os recursos da Internet para uso das Bibliotecas Universitárias [CD-ROM]. In: 10^o Seminário Nacional de Bibliotecas Universitárias; 1998 Out 25-30; Fortaleza. Anais. Fortaleza: Tec Treina; 1998.

Barata RB. Epidemiologia no século XXI: perspectivas para o Brasil. In: 4º Congresso Brasileiro de Epidemiologia [online]; 1998 Ago 1-5; Rio de Janeiro. Anais eletrônicos. Rio de Janeiro: ABRASCO; 1998. [citado 1999 Jan 17]. Disponível em: URL: <http://www.abrasco.com.br/apirio98/>

7. Citação das referências no texto

7.1. Utilizar o sistema numérico de citação, no qual somente os números-índices das referências, na forma sobrescrita, são indicados no texto.

7.2. Números seqüenciais devem ser separados por hífen; números aleatórios devem ser separados por vírgula.

7.3. Não citar os nomes dos autores e o ano de publicação. Somente é permitida a citação de nomes de autores (seguidos de número-índice e ano de publicação do trabalho) quando estritamente necessário, por motivos de ênfase.

7.4. Exemplos de citação de referências bibliográficas no texto:

a) Números aleatórios

“Similarly to CsA, nifedipine has demonstrated a potential effect upon bone metabolism^{5,22} and gingival overgrowth²⁵.”

b) Números aleatórios e seqüenciais

“Recent research has shown an association between periodontal disease and systemic disturbances ^{2,13,20,26-28}.”

8. Avaliação

8.1 Os originais que deixarem de cumprir qualquer uma das normas aqui publicadas relativas à forma de apresentação, por incompletude ou inadequação, serão sumariamente devolvidos antes mesmo de serem submetidos à avaliação quanto ao mérito do trabalho e à conveniência de sua publicação.

8.2 Uma vez aprovados na avaliação quanto à forma de apresentação os originais serão submetidos à apreciação da Comissão de Publicação, Conselho Editorial ou de Assessores ad hoc, que dispõem de plena autoridade para avaliar o mérito do trabalho e decidir sobre a conveniência de sua publicação, podendo, inclusive, reapresentá-los aos autores, com sugestões para que sejam feitas as alterações necessárias no texto e/ou para que os adaptem às normas editoriais da revista.

8.3 Os prazos fixados para nova submissão dos originais corrigidos serão informados no ofício que acompanha os originais e deverão ser rigorosamente

respeitados. A nova submissão fora dos prazos estipulados acarretará o cancelamento definitivo do processo de avaliação e a devolução definitiva dos originais.

8.4 Os trabalhos que, a critério da Comissão de Publicação, do Conselho Editorial ou de Assessores ad hoc, não forem considerados convenientes para publicação **no Journal of Biodentistry and Biomaterials** serão devolvidos aos autores em caráter definitivo.

8.5 Durante todo o processo de avaliação, os nomes dos avaliadores permanecerão em sigilo perante os autores, e os nomes dos autores permanecerão em sigilo perante os avaliadores. Para tanto, serão utilizados originais sem identificação dos autores.

9. Devolução dos originais

Quando aceitos para publicação, os originais de fotos/imagens e quaisquer mídias enviadas serão devolvidos aos autores após publicação do trabalho.

10. Encaminhamento dos originais

Todos os artigos devem ser enviados com registro, preferencialmente por SEDEX, com porte pago para: Universidade Ibirapuera, Pós-graduação - Diretoria Científica da Revista de Odontologia da Universidade Ibirapuera, Av. Interlagos, 1329, Chácara Flora – São Paulo, SP, CEP 04661-100

11. Declaração:

Título do artigo: _____

Submeto (emos) o trabalho intitulado acima à apreciação do **Journal of Biodentistry and Biomaterials** para ser publicado e declara(mos) estar de acordo que os direitos autorais referentes ao citado trabalho tornem-se propriedade exclusiva do **Journal of Biodentistry and Biomaterials** desde a data de sua submissão, sendo vedada qualquer reprodução total ou parcial, em qualquer outra parte ou meio de divulgação de qualquer natureza, sem que a prévia e necessária autorização seja solicitada e obtida junto ao **Journal of Biodentistry and Biomaterials**. No caso de o trabalho não ser aceito, a transferência de direitos autorais será automaticamente revogada, sendo feita a devolução do citado trabalho por parte do **Journal of Biodentistry and Biomaterials**. Declaro(amos) ainda que é um trabalho original sendo que seu conteúdo não foi ou está sendo considerado para publicação em outra revista, quer no formato impresso ou eletrônico. Concordo(amos) com os direitos autorais da revista sobre o mesmo e com as normas acima descritas, com total responsabilidade quanto às informações contidas no artigo, assim como em relação às questões éticas.

Data: _____/_____/_____.

NOME COMPLETO DOS AUTORES E ASSINATURA

NOME DOS AUTORES

ASSINATURA

_____	_____
_____	_____
_____	_____
_____	_____
_____	_____
_____	_____
_____	_____

