

**AVALIAÇÃO DA EFICÁCIA DE SISTEMA DE IRRIGAÇÃO DE  
CANAIS RADICULARES COM PRESSÃO APICAL NEGATIVA:  
REVISÃO DE LITERATURA**

*Evaluation of the effectiveness of root canals irrigation with apical negative pressure system: Literature Review*

*Mario Luciano Pereira<sup>1</sup>*

*Karen Muller Ramalho<sup>2</sup>*

*Sílvia Soares Martins<sup>1</sup>*

*Maristela Honório Cayetano<sup>3</sup>*

*Fernanda Campos Almeida<sup>4</sup>*

*Maria Stella Moreira<sup>2</sup>*

<sup>1</sup>Cirurgião-Dentista, Faculdade de Odontologia da Universidade Ibirapuera

<sup>2</sup>Professor do Mestrado em Bioodontologia, Faculdade de Odontologia da Universidade Ibirapuera

<sup>3</sup>Professor do Curso de Odontologia da Universidade Ibirapuera

<sup>4</sup>Professor – Departamento de Odontologia Social - Faculdade de Odontologia da Universidade de São Paulo (USP).

**Autor para correspondência**

Maria Stella Moreira

Universidade Ibirapuera - Campus Chácara Flora

Av Interlagos 1329, 04661-100, São Paulo, SP Brasil

Tel.: +5511 5694-7900;

E-mail: stellam@usp.br

## Artigos Científicos

### RESUMO

O objetivo do preparo químico cirúrgico é promover a limpeza, modelagem e desinfecção do sistema de canais radiculares. O hipoclorito de sódio é a solução química mais empregada durante a fase de preparo químico, entretanto, deve ser utilizado com cuidado devido a sua toxicidade e acidentes que podem ser causados quando extravasado nos tecidos periapicais. O sistema de irrigação EndoVac® (irrigação por pressão apical negativa) apresenta uma forma nova de sistema de irrigação para o tratamento de canais radiculares. A irrigação por pressão apical negativa consiste na aspiração da solução irrigadora a distância do forâmen apical, reduzindo assim a possibilidade de extravasamento e risco de um acidente durante a irrigação dos canais radiculares. O objetivo desta revisão é avaliar, baseado na literatura científica a efetividade do sistema de irrigação por pressão apical negativa, sistema de irrigação EndoVac®. Fatores como remoção de debris, controle microbiológico, redução de extravasamento de soluções irrigantes para a região periapical, assim como sensibilidade pós-operatória foram analisados em estudos in vitro e in

vivo da literatura. A irrigação por pressão apical negativa representada pelo sistema de irrigação EndoVac® se mostrou eficiente e segura, podendo ser considerada alternativa a ser utilizada durante o tratamento endodôntico.

**Palavras-chave:** Odontologia, Endodontia, Irrigação, Canais Radiculares

## Artigos Científicos

### ABSTRACT

The goal of conventional endodontic preparation is to promote chemical and mechanical cleaning and shaping of root canals. Sodium hypochlorite is the most widely used irrigating solution, however, it should be used with caution due to its toxicity and the possibility of accidents that can be caused when it is brought to the soft tissues. The EndoVac<sup>®</sup> (apical negative pressure irrigation) irrigation system offers a new way for treatment of irrigation canals. The negative apical irrigation pressure suction constitutes the irrigating solution away from the apical foramen, thus reducing the possibility of leakage and the risk of an accident during the irrigation channel. The aim of this review is to evaluate, based on the scientific literature the effectiveness of the irrigation system by negative apical pressure. Factors as removal of debris, bacterial reduction, inhibition of extrusion of irrigants into the periapical region, as well as post-operative sensitivity were analyzed through in vitro and in vivo studies in literature. The apical negative pressure irrigation is efficient and secure, and can be considered an alternative to be used during endodontic treatment.

**KeyWords:** Dentistry, Endodontics, Irrigation, Root Canals.

## Artigos Científicos

### INTRODUÇÃO

Os biomateriais a base de fosfato de cálcio são frequentemente utilizados em reconstruções maxilo-faciais, como blocos para correção de lesões na região de calota craniana, reconstruções do osso alveolar devido à periodontite severa como arcabouços com função de mantenedores de espaço para que o tecido circundante possa apresentar condições necessárias para sua aproximação e preenchimento por novas células vivas. Dentre as biocerâmicas à base de fosfato de cálcio, destacam-se: hidroxiapatita (HA),  $\beta$ -fosfato tricálcico (TCP) e uma composição bifásica (HA/TCP). Estes materiais são totalmente aceitos pelo meio fisiológico, sendo considerados osteocondutores no processo de substituição por tecido ósseo.<sup>1,2</sup>

Inúmeros materiais considerados osteocondutores vêm sendo pesquisados para esta finalidade. Quando ocorre uma adesão química entre o tecido ósseo e a superfície de um enxerto ósseo sem a interposição de tecido fibroso, este material é considerado bioativo.<sup>1,2</sup> Tentativas de reproduzir a arquitetura porosa do tecido ósseo encontram-se ainda limitadas pelo fato de que a resistência mecânica dos materiais

produzidos sinteticamente é muito baixa.<sup>3,4</sup>

As biocerâmicas utilizadas como enxertia na qualidade de substitutos ósseos, são apresentadas comercialmente na forma densa e porosa. Apesar destes biomateriais serem utilizados de forma indiscriminada, estes estão diretamente associados a sua condição morfológica para permitir melhores respostas do tecido circundante. As partículas destes biomateriais podem apresentar diferenciadas porosidades o que influencia sua resistência mecânica assim como o crescimento e penetração de novas células para o interior de cada partícula. O aumento da porosidade promove uma diminuição da resistência mecânica do material, enquanto que a existência de poros com adequadas dimensões favorecem o crescimento do tecido, proporcionando um melhor entrelaçamento entre os novos depósitos de matriz óssea e o biomaterial. Uma porosidade acima de 100  $\mu\text{m}$  favorece um bom suprimento sanguíneo, o que permitirá uma melhor migração celular, aumentando a possibilidade de depósitos de tecido ósseo.<sup>5</sup> Quanto maior a porosidade maior será a dissolução do enxerto. A

## Artigos Científicos

utilização de processos de sinterização de um biomaterial aumentam a resistência à compressão, porém alteram as dimensões destes poros<sup>6</sup> o que poderá prejudicar a penetração vascular e o possível crescimento ósseo.

Novos materiais cerâmicos vêm sendo produzidos com distintos tamanhos de poros. A disposição destes poros pode afetar a resposta do tecido ósseo, pois estará diretamente relacionada à degradação do material.<sup>1</sup>

### **MATERIAL E MÉTODOS**

#### ***Procedimento Cirúrgico***

Onze ratos adultos (*Rattus norvegicus*, variação *albinus*, Wistar) obtidos junto ao Biotério do IPEN (Instituto de Pesquisas Energéticas e Nucleares, São Paulo - SP), sendo alojados em gaiolas acomodadas adequadamente em prateleiras ventiladas, sob uma temperatura controlada variando de 20°C a 22°C, umidade relativa entre 30% e 70% e ciclo luz-escuro com intervalo de 12 horas, durante todo o período do experimento. Todos os animais utilizados seguiram regras e regulamentos da FELASA - Federação

Europeia de Sanidade de Animais de Laboratório.

Estes animais foram mantidos sob quarentena durante aproximadamente três meses, com alimentação à base de ração e água *ad libitum*. Após um período de adaptação, animais pesando entre 350-400g foram submetidos ao procedimento cirúrgico.

Após tricotomia da região fronto-parietal, foi aplicada solução anti-séptica de iodopovidona (Iodopovidine® São José dos Campos, São Paulo) como antidegermante. Uma incisão em forma de meia lua com bisturi nº15 foi realizada no tegumento de revestimento do crânio. Posteriormente, com auxílio de um destaca-periósteo, o retalho foi levantado lateralmente, expondo a superfície óssea da região. Defeitos circulares foram realizados (Fig. 1) no osso parietal do lado esquerdo e direito de cada animal (Fig. 2) a 1,5 mm de distância lateralmente à sutura sagital, com trefina (diâmetro externo = 5 mm) em baixa rotação, e irrigação com solução salina abundante. A superfície endocraniana foi cautelosamente acessada com o intuito de minimizar qualquer lesão à dura-máter (Fig. 1).

**Artigos Científicos**

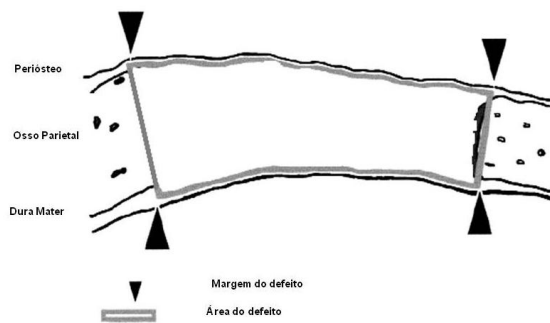


Figura 1 – Ilustração do defeito ósseo.

Como avaliação comparativa estrutural, um animal permaneceu sem ser operado para que fossem analisadas as dimensões ósseas primárias do local cirúrgico. Nos 10 animais restantes, foram inseridos dois diferentes tipos de biomateriais sempre na perfuração direita (Fig.3), deixando a esquerda como controle, ou seja sem preenchimento. Cinco animais receberam biomaterial hidroxiapatita nanométrica “Nanobone®” - Artoss, Rostock, Alemanha - (Enxerto constituído por partículas de fosfato de cálcio reforçadas com SiO<sub>2</sub> com 0,6mm de diâmetro sendo considerados como Grupo A1 enquanto os outros cinco material Bio-Oss® (Hidroxiapatita natural - Geistlich Biomaterials, Wolhuser, Suíça) em partículas de 1mm.

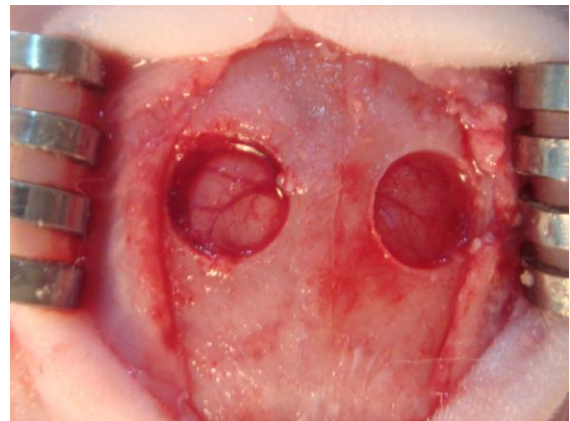


Fig. 2 – Região de osso parietal onde foram realizadas perfurações circulares deixando exposta a região da dura-máter.

Os tecidos moles foram fechados utilizando técnicas de sutura em camadas. Após a colocação do material teste, foi realizado procedimento de sutura, com fios Vicryl 4.0. Em seguida, foi realizada a anti-sepsia com iodopovidona.

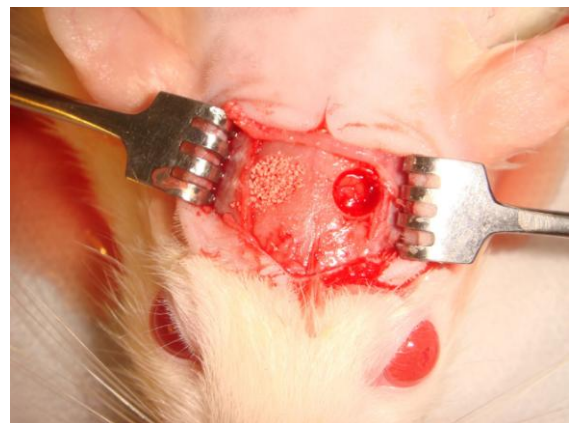


Fig. 3 – Na região de perfuração direita, foram inseridos os materiais de enxertia, enquanto o lado esquerdo permaneceu como controle, sem enxertia.

## Artigos Científicos

Todos os procedimentos cirúrgicos foram realizados sob anestesia. Cada animal foi submetido à sedação, analgesia e relaxamento muscular, por meio de uma injeção intramuscular (2-2-xilidina) – 5.6-dihidro-4H-1.3-clorato thyazyn (Rompum, Bayer, São Paulo, SP, Brasil) (5.0mg/kg), acepromazina (Univet Acepran® 1%, São Paulo, SP, Brasil) (0.75mg/kg). Para a anestesia geral, foi administrado Ketamina IM (Ketamina®, Agener, União Química Farmacêutica Nacional SA, São Paulo, SP, Brasil) (35mg/kg). Durante todo o procedimento, os animais foram mantidos em anestesia profunda por 20 a 40 minutos.

Durante os dois primeiros dias de pós-operatório, doses de analgésico paracetamol (10 mg / kg gotas diluídas em água potável - Tylenol®, São José dos Campos, SP, Brasil) foram administrados. A cada 48 horas após a cirurgia, durante os primeiros 10 dias, as áreas traumatizadas foram limpas com uma solução asséptica (Iodopovidine®). Quanto à cicatrização do tecido superficial, nenhum problema foi observado durante todo o período experimental.

Aguardou-se 4 semanas de reparação sendo as amostras retiradas

e encaminhadas para análise histológica sob microscopia de luz.

Este experimento foi aprovado pela comissão de ética animal com o numero 91/11.

### **Preparação das Amostras para Análise Histológica**

Os animais foram submetidos à hipóxia, após quatro semanas “in vivo”, em uma câmara de gás CO<sub>2</sub> para sacrifício de roedores onde receberam um fluxo de ar contendo 100% de CO<sub>2</sub> durante 5 minutos. O tecido contendo biomaterial e tecido reacional foram removidos, juntamente com o tecidos adjacentes, fixados com solução de paraformaldeído a 0,4% em 0,1M tampão de cacodilato de sódio (pH 7.4) e posteriormente desidratadas em uma série de álcoois de graduação crescente. Terminado este processo foram embebidas em misturas de xilol e metilmetracrilato para então serem incluídas em metilmetacrilato Technovit 9100 (Heraeus Kulzer. GmbH, Alemanha) nova sem serem descalcificadas. Posteriormente, as amostras foram, serialmente seccionadas coronalmente em secções com 5 µm de espessura através de micrótomo de impacto Leica 2405. As secções, incluindo o centro do defeito,

## Artigos Científicos

foram coradas com Von kossa e giemsa e submetidos à análise sob microscopia de luz.

### RESULTADOS

A análise sob microscopia óptica do grupo não operado (Fig. 4) demonstrou existência de pequena espessura da tabua óssea com arquitetura uniforme e tecido ósseo bastante mineralizado com poucos espaços para difusão de vasos sanguíneos, situação anatômica que pode ter interferido na neoformação óssea durante as fases de reparação tecidual.




Fig. 4 – Corte sagital da zona de osso parietal, onde se pode notar a espessura original da cortical óssea. Coloração Von Kossa.

Os grupos controle demonstraram pequena reação tecidual com formação de tecido conjuntivo fibroso de proteção para

isolamento do tecido nervoso e periosteio (Fig. 5).

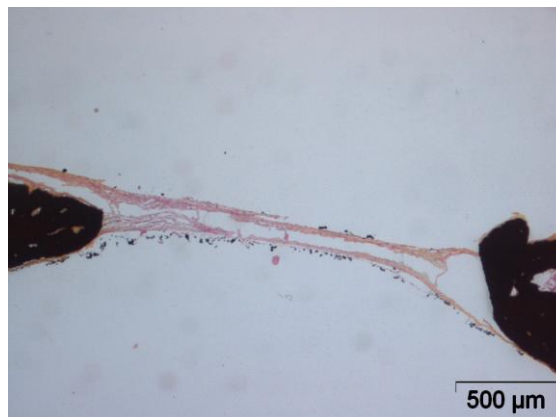


Fig. 5 – Local do osso parietal, onde foi realizada a perfuração sem inserção de enxertia. Nota-se presença dos cotos ósseos sem reação aparente após período de 4 semanas. Coloração Von Kossa.

Alem disso não se pode notar reparação óssea proveniente dos cotos ósseos resultantes da fresagem com trefina. Quando do preenchimento com partículas de biomaterial natural, as partículas de Bio-Oss® não apresentaram alteração estrutural após período de 4 semanas, porem mostraram intima aderência de tecido conjuntivo colágeno impregnado de células (Fig.6).



**Artigos Científicos**

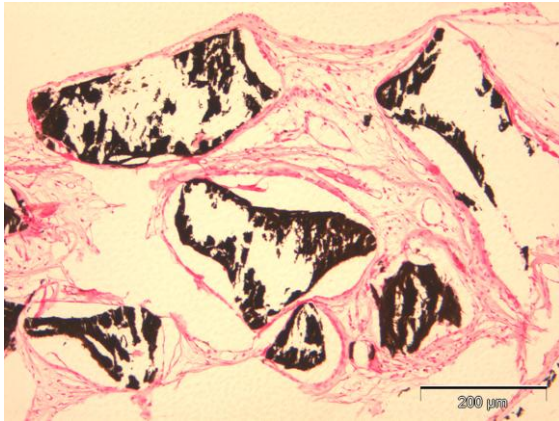


Fig. 6 – Grupo com enxertia Bio-oss®, onde as partículas demonstram estar intactas sem processo de absorção e deposição óssea. Coloração Von Kossa.

A avaliação sob microscopia óptica também não evidenciou atuação de macrófagos e nem tão pouco degradação química do material, o que exibe uma dificuldade de penetração vascular e muito pouca atividade inflamatória. Quando nos defrontamos com a avaliação dos animais submetidos à enxertia com biomaterial de nanocristais reforçadas com SiO<sub>2</sub> (NanoBone®) foram observadas concentrações de inúmeras células osteoclásticas (Fig. 7) degradando a superfície e parte da estrutura interna do biomaterial, abrindo caminho para migração de novas células osteoblásticas cujo crescimento e fixação proporcionou a deposição de uma nova matriz osteóide. A análise sob coloração Von Kossa demonstrou que uma nova

trabécula óssea nas proximidades dos cotos cirúrgicos, apresentando características de matriz óssea mineralizada (Fig. 8). Mesmo nas regiões mais internas destas partículas de biomaterial, pode-se notar presença de células colonizando esta estrutura, o que significa que vasos sanguíneos devam ter também penetrado na direção dos biomateriais o que caracteriza uma intensa vitalidade tecidual.

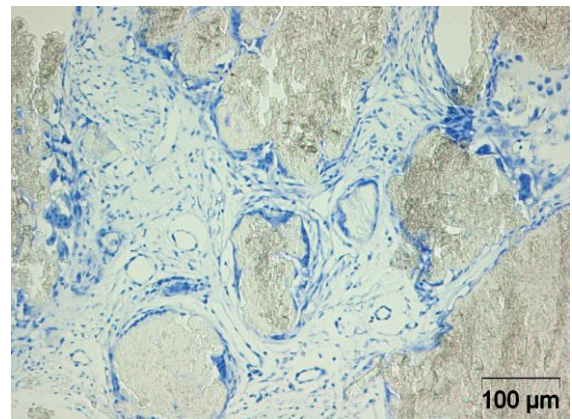


Fig . 7 – Grupo com enxertia NanoBone®, onde os grânulos apresentam circundadas com células osteoclásticas (Setas), digerindo parte superficial das partículas. Coloração Giemsa

## Artigos Científicos

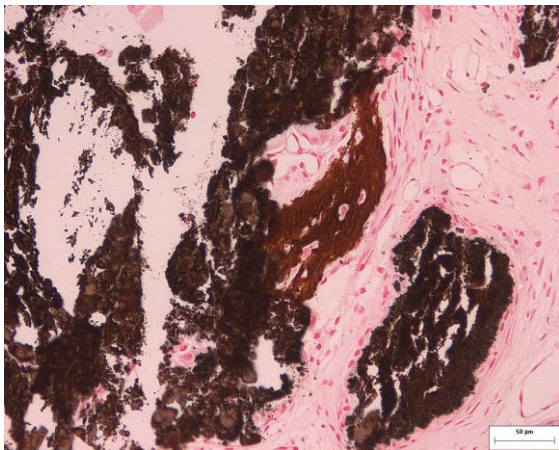


Fig.8 - Grupo com enxertia NanoBone®, parte das partículas foi digerida por ação osteoclástica, sendo depositado novo tecido ósseo (Seta) diretamente por sobre o biomaterial. Coloração Von Kossa.

### DISCUSSÃO

Os enxertos de osso autógeno são considerados os melhores biomateriais para reconstrução óssea, porém a sua retirada promove uma maior morbidade ao paciente. Como forma de contornar os efeitos adversos de sua remoção, novos materiais sintéticos e de origem animal, foram inseridos no mercado. A partir da década de 90, as hidroxiapatitas foram melhores e mais utilizadas pela odontologia demonstrando potencial de 15 a 20% para neoformação óssea. McAllister,<sup>7</sup> demonstraram que o osso bovino manteve maior volume e densidade a longo prazo quando comparado ao osso autógeno. Portanto partículas maiores podem ser

lentamente ou não serem reabsorvidas pelo organismo. Em alguns estudos, a matriz óssea bovina demonstrou ser rapidamente substituída por osso neoformado, enquanto em outros se observou pouca reabsorção lacunar, indicando lento processo de reabsorção, ou até mesmo ausência de degradação.<sup>7, 8</sup>

O material sintético vem sendo desenvolvido com intuito de melhorar a reparação tecidual. Dentro deste grupo encontramos as biocerâmicas que auxiliam na deposição óssea por serem bioinertes, osteofílicos e osteocondutoras. Estes materiais são derivados de cálcio, como o carbonato e fosfato de cálcio. Os biomateriais como fosfato tri cálcio (TCP) e hidroxiapatita (HA) são elementos que se ligam diretamente ao osso, pois se assemelham quimicamente e cristalograficamente a este tecido. A diferença entre estes dois biomateriais é o maior grau de reabsorção apresentado pelos fosfato tri cálcio.

O atual estudo demonstrou que a resposta a uma cicatrização óssea, em termos da natureza e progressão de reparação, varia consideravelmente dependendo do tipo de substituto ósseo utilizado. Em trabalhos, onde os autores utilizaram biomaterial a base de sulfato de cálcio,<sup>9</sup> foi observada

## Artigos Científicos

uma rápida degradação sugerindo que esta situação ocorreu através de uma dissolução química. Devido a liberação de grande quantidade de cálcio no meio extracelular, pode ter ocorrido alterações do pH local resultando em uma resposta inflamatória deficitária.<sup>10</sup> A utilização de b-TCP como biomaterial também resultou em liberação de íons  $Ca_2$  e  $PO_4$  promovendo alterações no PH local.<sup>11</sup> A falta de estabilidade de um biomaterial frente a ação inflamatória pode prejudicar processos de adsorção de proteína, a ligação entre as células.<sup>9</sup>

Os biomateriais utilizados neste estudo com componente nanométrico de fosfato de cálcio e Si exibiram um comportamento altamente osteocondutor com penetração vascular e aposição de tecido ósseo na porosidade periférica de seu substrato durante as 4 semanas. A formação de novos depósitos de tecido ósseo parece estar vinculada à adsorção de células com certa organização para com a superfície do biomaterial. A resposta biológica das nanopartículas reforçadas com  $SiO_2$  foi particularmente mais evidente e podem estar ligados à presença de silício na constituição do substituto ósseo. Silício é essencial a saúde

vascular<sup>12</sup> e desempenha um papel na mineralização óssea<sup>13-15</sup> e síntese de colágeno.<sup>15,16</sup> Biomateriais de fosfato de cálcio com Si apresentam uma maior absorção in vivo quando comparados às hidroxiapatitas tradicionais.<sup>17</sup>

A absorção das partículas de fosfato de cálcio reforçadas com  $SiO_2$  durante as 4 semanas não prejudicou a reparação tecidual no local do defeito. As partículas mantiveram o espaço biológico favorecendo a fixação de células que iniciaram a deposição óssea. Em contra posição, as Hidroxiapatitas naturais demonstraram ser menos porosas dificultando a absorção superficial evidenciando apenas uma reparação adaptativa.<sup>18,19</sup> Esta dificuldade de degradação inicial pode ter obstruído a migração de tecidos regenerativos durante e posteriormente ao processo inflamatório.

O tratamento com um arcabouço porosos relativamente estáveis pode ter acelerado a penetração de tecido ósseo maduro em zonas superficiais de suas partículas.

### CONCLUSÕES

Segundo o atual trabalho e baseado na literatura científica<sup>20</sup>, os biomateriais com nanocristais e

**Artigos Científicos**

reforço de SiO<sub>2</sub> NanoBone® demonstraram boa aceitação pelo organismo do animal assim como uma degradação equilibrada permitindo uma boa interação com o novo tecido depositado e acelerado processo de osteocondução. Em contraposição as partículas de HA natural (Bio-Oss®) mantiveram o espaço para migração óssea porém a cristalinidade deste biomaterial não permitiu a penetração de células o que impediu sua absorção e deposição de nova matriz óssea.

**REFERÊNCIAS**

1. Lemons JE. Ceramics: past, present, and future. *Bone* 1996;19 (1): 121-128.
2. Hench LL. Biomaterials: a forecast for the future. *Biomaterials* 1998;19(16):1419-23.
3. Tancred DC, Carr AJ, McCormack BA. Development of a new synthetic bone graft. *J Mater Sci Mater Med* 1998; 9(12):819-23.
4. Yuan H, Kurashina K, de Bruijn JD, Li Y, de Groot K, Zhang X. A preliminary study on osteoinduction of two kinds of calcium phosphate ceramics. *Biomaterials* 1999;20(19):1799-806.
5. Singh R, Lee PD, Lindley TC, Dashwood RJ, Ferrie E, Imwinkelried T. Characterization of the structure and permeability of titanium foams for spinal fusion devices. *Acta Biomaterialia* 2009;5(1):477-87.
6. Shareef MY; Rosa AL; Noort RV. Effect of preparing of sintering conditions on hydroxyapatite porosity. *Pes. Odontol. Bras.* 2000;14(3): 273-7.
7. McAllister BS, Margolin MD, Cogan AG, Buck D, Hollinger JO, Lynch SE. Eighteen-month radiographic and histologic evaluation of sinus grafting with anorganic bovine bone in the chimpanzee. *Int J Oral Maxillofac Implants.* 1999;14(3):361-8.
8. Schlegel KA, Fichtner G, Schultze-Mosgau S, Wiltfang J. Histologic findings in sinus augmentation with autogenous bone chips versus a bovine bone substitute. *Int J Oral Maxillofac Implants.* 2003;18(1):53-8.
9. Hing KA, Wilson LF, Buckland T. Comparative performance of three ceramic bone graft substitutes. *Spine J.* 2007 Jul-Aug;7(4):475-90.
10. Hing KA, Gibson IR, Revell PA, Best SM, Bonfield W. Influence of phase purity on the in vivo response to hydroxyapatite. *Key Eng Mater* 2001;192-195:373-6.
11. Hing KA, Gibson IR, Di-Silvio L, Best SM, Bonfield W. Effect of Variation in Ca:P ratio on cellular response of primary human osteoblast like cells to hydroxyapatite based ceramics. *Bioceramics* 1998;11:293-6.
12. Schwarz K, Ricci BA, Punsar S, Karvonen MJ. Inverse relation of silicon in drinking water and atherosclerosis in Finland. *Lancet* 1977;1:538-9.

**Artigos Científicos**

13. Najda J, Gminski J, Drozd M, Danch A. The action of excessive, inorganic silicon (Si) on the mineral metabolism of calcium (Ca) and magnesium (Mg). *Biol Trace Elem Res* 1993;37:107-14.
14. Seaborn CD, Nielsen FH. Dietary silicon and arginine affect mineral element composition of rat femur and vertebra. *Biol Trace Elem Res* 2002;89:239-50.
15. Seaborn CD, Nielsen FH. Silicon deprivation decreases collagen formation in wounds and bone, and ornithine transaminase enzyme activity in liver. *Biol Trace Elem Res* 2002;89:251-61.
16. Reffitt DM, Ogston N, Jugdaohsingh R, Cheunq HF, Evans BA, Thompson RP, et al. Orthosilicic acid stimulates collagen type 1 synthesis and osteoblastic differentiation in human osteoblast-like cells in vitro. *Bone* 2003;32:127-35.
17. Porter AE, Botelho CM, Lopes MA, Santos JD, Best SM, Bonfield W. Ultrastructural comparison of dissolution and apatite precipitation on hydroxyapatite and silicon-substituted hydroxyapatite in vitro and in vivo. *J Biomed Mater Res* 2004;69A:670-9.
18. Hing KA, Annaz B, Saeed S, Revell PA, Buckland T. Microporosity enhances bioactivity of synthetic bone graft substitutes. *J Mater Sci Mater Med* 2005;16:467-75.
19. Martin RB, Chapman MW, Sharkey NA, Zissimos SL, Bay B, Shors EC. Bone ingrowth and mechanical properties of coralline hydroxyapatite 1 yr after implantation. *Biomaterials* 1993;14:341-8.
20. Henkel KO, Gerber T, Lenz S, Gundlach KK, Bienengraber V. Macroscopical, histological, and morphometric studies of porous bone-replacement materials in minipigs 8 months after implantation. *Oral Surg Oral Med Oral Pathol Oral RadiolEndod.* 2006;102(5):606-13.