

**CORONECTOMIA EM TERCEIRO MOLAR INFERIOR  
COM ÍNTIMA RELAÇÃO AO NERVO ALVEOLAR  
INFERIOR**

*Coronectomy in lower third molar with close relation to the inferior alveolar  
nerve*

*Carlos Guilger<sup>1</sup>*

*Rafael Loenert<sup>1</sup>*

*Guilherme Teixeira Coelho Terra<sup>1,2</sup>*

<sup>1</sup>UNIVERSIDADE IBIRAPUERA – Faculdade de Odontologia, São Paulo, Brasil

<sup>2</sup>FOUSP – Departamento de Estomatologia, São Paulo, Brasil

**Autor para Correspondência**

Guilherme Teixeira Coelho Terra  
Faculdade de Odontologia – Universidade Ibirapuera  
End.: Av Interlagos, 1329 - Chácara Flora- CEP: 04661-100.  
Telefone: (11) 5694-7949  
E-mail: drguilhermeterra@yahoo.com.br

## Artigos Científicos

### RESUMO

Com o aumento significativo de problemas relacionados à região dos terceiros molares inferiores, a exodontia deste elemento vem se tornando cada vez mais frequente. Onde a indicação para uma exodontia se faz necessário, na maior parte das vezes, este dente está posicionado em íntima relação com o nervo alveolar inferior. Para a remoção deste elemento com menor risco de parestesia e danos ao nervo alveolar inferior, surge a técnica cirúrgica de coronectomia em terceiros molar inferior, nesta técnica, secciona-se a coroa do elemento em sua porção cervical, desvinculando-a de sua porção radicular e retirando-a da cavidade bucal, fazendo em seguida o sepultamento das raízes intactas. A literatura demonstra que, em média, após seis meses de cirurgia a raiz se afasta a partir do nervo alveolar inferior. Em alguns casos, pode ser necessário um segundo ato cirúrgico para remoção desta raiz. A Proposta deste trabalho foi demonstrar a técnica cirúrgica de coronectomia em terceiros molares inferiores, como alternativa de tratamento quando este elemento se encontra em íntimo contato com o nervo alveolar inferior, com o objetivo de evitar lesões e complicações a esta estrutura. Pode-se concluir que a

técnica cirúrgica de coronectomia, quando bem indicada e planejada, é uma excelente alternativa de tratamento, e traz grandes benefícios para o paciente, com o objetivo de prevenção de traumatismos e lesões ao NAI que pode ser de parestesias temporárias a permanentes.

**Palavras-chaves:** Coronectomia, terceiro molar inferior, nervo alveolar inferior.

## Artigos Científicos

### ABSTRACT

With the significant increase in problems related to the area of mandibular third molars, the extraction of this element is becoming increasingly common indication for where the extraction is needed, mostly, this tooth is positioned in close relationship with the alveolar nerve lower for the removal of this element with lower risk of paresthesia and nerve injury, surgery technique coronectomy in third molar in this technique arises sectioned crown of the element in the cervical portion, separating it from its root portion and removing it from the oral cavity, making then the burial of intact roots. The literature shows that, on average, six months after surgery the root moves away from the inferior alveolar nerve. In some cases, a second surgery for removal of this root may be required. The proposal of this work was to demonstrate the surgical technique coronectomy in lower third molars, as an alternative treatment when this element is in intimate contact with the inferior alveolar nerve, in order to avoid injuries and complications to this structure. We can conclude that the surgical technique coronectomy when properly indicated and planned, is an excellent alternative treatment, and

brings great benefits to the patient, with the goal of preventing injuries and injuries to the NAI that can be temporary to permanent paresthesia.

**Keywords:** Coronectomy, Lower third molar, Inferior alveolar nerve.

## Artigos Científicos

### INTRODUÇÃO

Observa-se um aumento significativo de problemas relacionados à região dos terceiros molares inferiores, onde a indicação para uma exodontia se faz necessário, na maior parte, este dente está posicionado com íntima relação com o nervo alveolar inferior, para a remoção deste elemento com menor risco de parestesia e danos ao nervo, surge a técnica cirurgia de coronectomia em terceiros molar inferior, nesta técnica, secciona-se a coroa do elemento em sua porção cervical, desvinculando-a de sua porção radicular e retirando-a da cavidade bucal, fazendo em seguida o sepultamento das raízes intactas.<sup>1,2</sup>

Estudos revelam que em média após seis meses de cirurgia a raiz se afasta a partir do nervo alveolar inferior, em alguns casos, pode ser necessário um segundo ato cirúrgico para remoção desta raiz, neste caso o prognóstico é favorável, evitando assim lesões e traumas que podem causar desde parestesias temporárias a permanentes.<sup>2</sup>

A Proposta deste trabalho foi demonstrar a técnica cirúrgica de coronectomia em terceiros molares inferiores, como alternativa de tratamento quando este elemento se

encontra em íntimo contato com o nervo alveolar inferior, com o objetivo de evitar traumas, lesões e complicações a esta estrutura.

### REVISÃO DE LITERATURA

A exodontia dos terceiros molares é uma das modalidades cirúrgicas mais praticadas dentro da área de Cirurgia e Traumatologia Bucal-Maxilo-Facial. Atualmente vem se tornando cada vez mais frequente na população jovem, e, observa-se um aumento significativo de problemas relacionados à região dos terceiros molares. Onde a indicação de uma exodontia se faz necessário, é relatado que nos Estados Unidos, a remoção de terceiros molares inclusos é frequentemente indicada como uma forma de prevenir complicações futuras.

Lesões iatrogênicas, temporárias ou permanentes dos nervos da região, não é um achado incomum, edema, dor e trismo são normalmente transitórios e previstos no pós-cirúrgico, não sendo enquadrados como complicações pós-cirúrgicas.<sup>3,4</sup>

Problemas na irrupção desses elementos podem advir da má posição

## Artigos Científicos

dos mesmos, ou de uma condição genética predisponente.<sup>4</sup>

Vários fatores vêm sendo considerados na indicação da exodontia de terceiros molares, refletindo em um fenômeno o aumento significativo das cirurgias para remoção dos terceiros molares, frequentemente os problemas estão relacionados a não-erupção natural desses dentes.<sup>3,4</sup>

Os terceiros molares inclusos, semi-inclusos ou mal posicionados podem causar má oclusão, reabsorção nos dentes relacionados com o incluso, manifestações tumorais e císticas, reabsorção óssea, e predispor a formação de bolsa periodontal ou quando o espaço folicular da coroa do dente for radiograficamente sugestivo de processo degenerativo do saco pericoronário.<sup>2,5</sup>

Blondeau e Daniel<sup>3</sup> (2007) descrevem algumas características como indicação para remoção dos terceiros molares inferiores para prevenção de transtornos locais. Estas características estão descritas a seguir:

- 1 - Tratamento da dor ocorrida na erupção dos mesmos;
- 2- Pericoronarite, causando infecção e edema devido a dificuldade de higienização e erupção do dente;

- 3- Falta de espaço para erupcionar, muitas vezes a inclusão dos terceiros molares ocorre por falta de espaço, ele deve erupcionar por volta dos 20 anos de idade quando o indivíduo já possui todos os dentes permanentes na formação do arco, faltando espaço funcional para o terceiro molar;

- 4 - Dificuldade de higienização por ser um dente muito posterior e muitas vezes não irrompe completamente;

- 5 – Motivos protéticos;

- 6 - Presença de lesão cística ou tumoral;

- 7 - Problemas periodontais;

- 8 - Lesão de cárie no segundo ou terceiros molares, a dificuldade de higienização pode ocasionar cárie tanto no segundo quanto no terceiro molar;

- 9 - Reabsorção radicular, um dente incluso provoca pressão suficiente sobre a raiz do dente vizinho para causar a sua reabsorção;

- 10 - Otimização de tratamento ortodôntico, para o sucesso das correções de má oclusão e aproveitar o espaço é de fundamental importância a remoção dos terceiros molares, sua presença pode interferir no tratamento ortodôntico;

No entanto, na maioria dos casos os terceiros molares inferiores encontram-se intimamente relacionados ao canal do nervo

## Artigos Científicos

mandibular, acarretando em riscos de parestesias temporárias ou permanentes. Em alguns casos, também se observa os segundos molares com íntima relação com o nervo alveolar inferior.<sup>3</sup>

As parestesias que envolvem este nervo, são em sua maior parte temporárias, havendo perda da sensibilidade na região inervada por curto prazo de tempo, como ainda existe um índice relevante de perda da sensibilidade, levando períodos superiores a um ano.<sup>2,6</sup>

Entre os ápices do terceiro molar e o canal mandibular pode se estabelecer vários tipos de relações que devem ser identificadas previamente, à intervenção cirúrgica por meio de diagnósticos por imagem.<sup>7</sup>

Meijer<sup>8</sup> et al. (2004) concluíram que lesões nervosas ocorreram com menor frequência nos casos onde o cirurgião dentista foi cuidadoso no diagnóstico e no planejamento da cirurgia, Contudo o planejamento cirúrgico é de suma importância, pensando que o trauma do nervo alveolar inferior durante procedimentos de exodontias de terceiros molares estão entre as causas

mais frequentes de processos judiciais da Odontologia, pode-se notar a importância do planejamento, indicação e principalmente informação ao paciente. Além disso, deve-se sempre lembrar que a imagem radiográfica é bidimensional, portanto existe a necessidade de exames de imagens mais complexos.

Entre as diversas técnicas radiográficas, o exame de escolha e o mais preciso para identificação do canal da mandíbula é a tomografia computadorizada. Com ela o cirurgião dentista é capaz de fazer uma análise mais precisa da relação do dente com o canal mandibular no planejamento cirúrgico. Através deste exame Imaginológico, o cirurgião-dentista pode visualizar com maior fidelidade as estruturas anatômicas adjacentes e a área a ser operada, bem como as indicações e contraindicações para o procedimento cirúrgico.<sup>8,9</sup>

Félez-Gutiérrez<sup>10</sup> et al. (1997) classificaram o tipo de sinal radiográfico de íntima relação entre o nervo alveolar inferior e o terceiro molar. A classificação dos sinais radiográficos é demonstrada abaixo (figura 1).

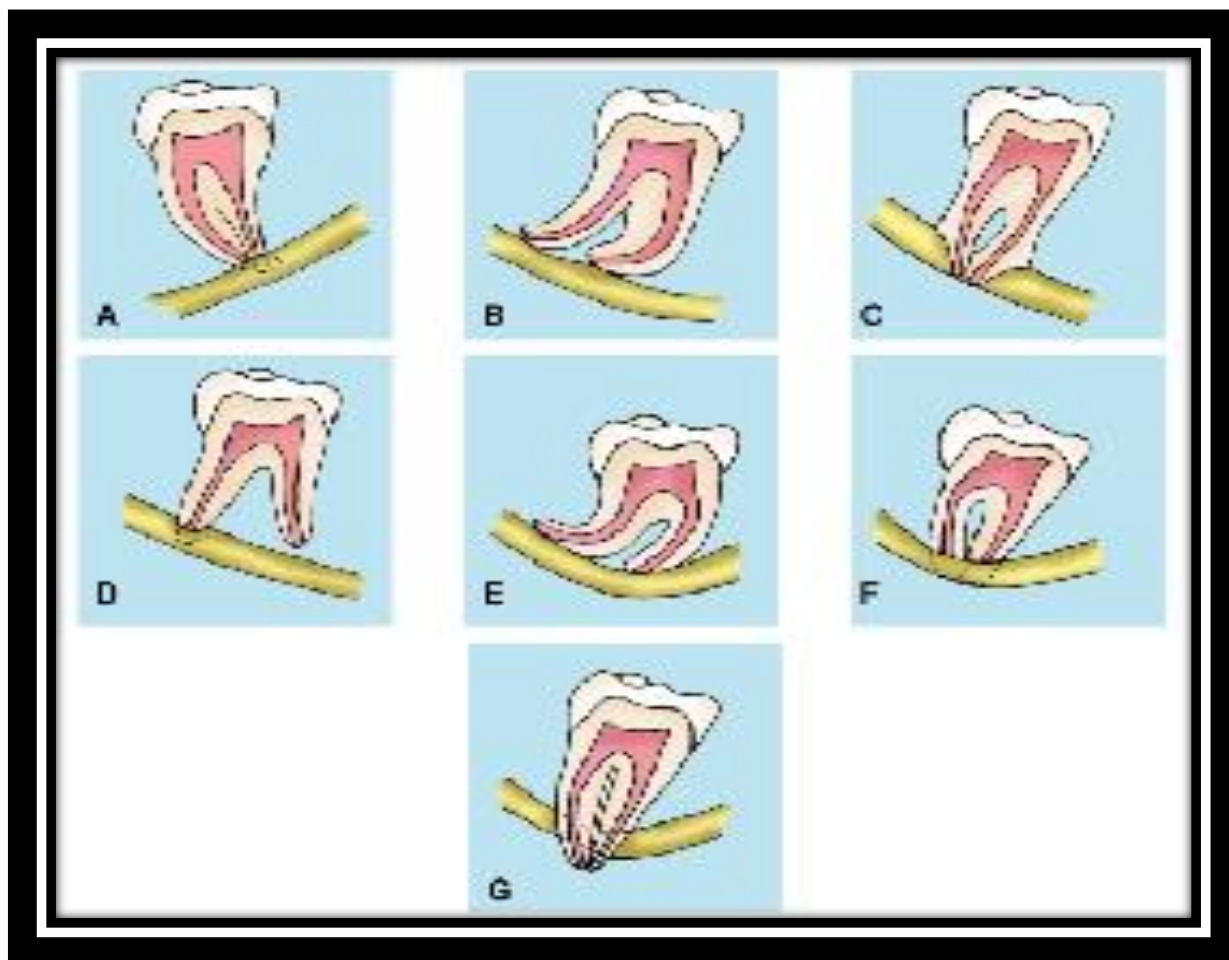


Figura 1 – Classificação do tipo de sinal radiográfico (Gomes<sup>11</sup>, 2001).

- A. Obscurecimento dos ápices
- B. Reflexão dos ápices
- C. Estreitamento dos ápices
- D. Ápices bífidos sobre o canal mandibular
- E. Desvio da canal mandibular
- F. Estreitamento do canal mandibular
- G. Ápice em ilha

Nos casos onde essa avaliação é positiva, é necessário verificar o tipo de relação, pois na presença do tipo ápice em ilha, o nervo alveolar inferior provavelmente está aprisionado e a

remoção do dente pode ocasionar uma neurotemese, que é o rompimento total do nervo<sup>7</sup>.

Injúrias ao nervo alveolar inferior podem desencadear uma

## Artigos Científicos

disfunção neuronal que refletiria em um quadro clínico conhecido como parestesia. A velocidade e qualidade da reabilitação desse nervo vão depender do grau da injúria infligida, da eliminação das causas que gerou a lesão, da capacidade de recuperação do paciente, e do emprego de procedimentos terapêuticos adequados a cada situação<sup>7-9,11</sup>.

Havendo lesão do nervo, as estruturas podem ser tratadas utilizando micro neurocirurgia entre o 3º e o 6º mês de recuperação. Alguns trabalhos demonstram que a chance de um retorno completo da alteração sensitiva gira em torno de 10%), 11,6 para um retorno parcial, 45% com algum retorno da sensibilidade e 35% sem o retorno da sensibilidade.<sup>5,7</sup>

A técnica de coronectomia propõe a secção da coroa deixando a raiz do elemento dentário intacta, promovendo ausência de movimentos realizados para luxação e remoção do terceiro molar inferior, na região do canal mandibular, que ocorreria em casos de íntimo contato com o ápice radicular. Com isso, a possibilidade de lesão ao nervo é reduzida. Esta técnica foi reportada a mais de 20 anos e recentemente foi descrita de forma apropriada por coronectomia ou odontectomia parcial intencional.<sup>5,7</sup>

Esta técnica só deve ser aplicada em casos de dentes vitalizados e em pacientes com boa saúde sistêmica. Ainda o paciente deve estar ciente dos riscos e complicações inerentes a este procedimento cirúrgico, sendo a principal complicação a necessidade de uma nova intervenção cirúrgica para remoção da raiz em casos de infecção ou migração em sentido do rebordo alveolar.<sup>5,8-9</sup>

Ao escolher a coronectomia como opção cirúrgica, existem contraindicações absolutas. Dentre estas contraindicações estão os dentes posicionados em impacção horizontal e a presença de foco infeccioso envolvendo a raiz do elemento a ser removido. Ainda, a literatura explica que o elemento não deverá ser luxado durante o procedimento.<sup>5,8</sup>

A técnica de coronectomia consiste em uma incisão retilínea na crista do rebordo com o afastamento do retalho por meio do afastador, evitando a tensão neste retalho.<sup>5</sup>

Utilizando uma broca 701 realiza-se osteotomia na crista óssea alveolar vestibular e a coroa do dente seccionada seguindo uma angulação de aproximadamente 45°, a coroa é totalmente seccionada e removida (figura 2). Durante e após o procedimento é importante a realização



## Artigos Científicos

de irrigação abundante com solução salina estéril e aspiração para limpeza da área operada. Todo e qualquer fragmento solto deve ser removido, deixando o campo operatório limpo.<sup>5</sup>

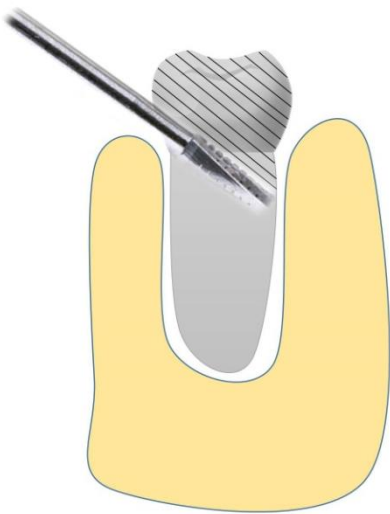

Figura 2 – Preparo do remanescente 3mm abaixo da crista óssea.

Para que esta técnica seja eficaz, um afastador lingual é essencial, pois sem o mesmo a cortical óssea lingual pode ser acidentalmente perfurada ocorrendo o risco de lesão do nervo lingual. Após remover a coroa, a raiz deve ser desgastada de modo a diminuir o comprimento do remanescente deixando-o pelo menos 3 mm abaixo da crista óssea lingual e vestibular.<sup>5</sup>

Após inspecionar, realizar a sutura para fins de manutenção dos tecidos, uma radiografia no pós-operatório imediato deve ser feita para

mostrar o tamanho e posição do fragmento retido.

Alguns autores consideram necessário a preservação do procedimento, realizando-se exames radiográficos após alguns dias da realização do procedimento cirúrgico e seis meses do pós-operatório. Posteriormente as radiografias só devem ser tomadas caso o paciente apresente algum quadro sintomático.<sup>1-2,5,11</sup>

Se constatou que não há necessidade de tratar endodônticamente o dente ou o fragmento de raiz que permanecerá sepultado. Estudos em animais demonstraram que as raízes permanecem vitais com um mínimo de degeneração. O osteocemento geralmente se estende para recobrir os fragmentos de raiz, e a técnica deixa o fragmento radicular sepultado a pelo menos 3 mm a baixo da crista óssea estimula a regeneração óssea ao longo dos fragmentos retidos.<sup>1-2,5,11-12</sup>

A migração tardia em direção ao topo da crista óssea alveolar dos fragmentos radiculares pode ocorrer em alguns casos, mas é imprevisível, e mesmo que ocorra, os fragmentos se afastam do nervo alveolar inferior, tomando uma posição mais segura e

## Artigos Científicos

são facilmente removidos posteriormente, caso necessário.<sup>2,5,12-13</sup>

### DISCUSSÃO

Procedimentos cirúrgicos como as exodontias de terceiros molares estão entre as causas mais frequentes de processos judiciais, pois, na literatura, não há nenhum tipo de tratamento que realmente seja eficiente para as perdas de sensibilidade, sejam elas temporárias ou definitivas. Portanto, o melhor a se fazer é tomar medidas que evitem que a perda de sensibilidade ocorra.<sup>2,5,12-13</sup>

Lesões nervosas ocorrem com menor frequência nos casos onde o cirurgião é mais experiente e cuidadoso no diagnóstico e planejamento da cirurgia. Cirurgiões mais experientes conseguem perceber a importância da avaliação pré-operatória e planejamento cirúrgico, principalmente por meio de exames de imagem da posição do terceiro molar inferior em relação ao nervo alveolar inferior, sendo a tomografia computadorizada o exame mais importante na avaliação pré-operatória, com o intuito de minimizar a possibilidade de lesão do nervo alveolar inferior.<sup>2,5,12-13</sup>

A coronectomia, surge no cenário da odontologia, com uma técnica alternativa na prática da cirurgia do terceiro molar inferior, com excelentes resultados, para prevenir lesão e trauma do nervo alveolar inferior, quando as raízes dos terceiros molares inferiores estão em íntimo contato com esta estrutura. Esta técnica vem ganhando espaço na especialidade, com alguns estudos clínicos e revisões sistemáticas que tentam comprovar o sucesso na prevenção de lesões ao nervo alveolar inferior.<sup>12,14</sup>

A tomografia computadorizada é o exame mais indicado apenas quando sinais radiográficos mostram uma relação direta entre o terceiro molar inferior e o canal mandibular. No entanto, alguns autores ressaltam que a avaliação com a tomografia computadorizada no pré-operatório não reduz significativamente lesões no nervo durante a exodontia dos terceiros molares inferiores.<sup>9,12-14</sup>

Esta técnica pode ser utilizada para qualquer dente, bem como terceiro e segundo molar, pré-molar e dentes inclusos que estejam em contato com o nervo alveolar inferior, neste cenário de avaliação do risco de lesões do nervo alveolar inferior, o clínico incorpora múltiplos achados

## Artigos Científicos

radiológicos, por exemplo, processo e grau desenvolvimento radicular, posição do terceiro molar, o grau geral de dificuldade da extração, tipo e número de sinais radiográficos positivos.<sup>5,12,14</sup>

O fato de expor a câmara e tecido pulpar não leva a um risco expressivo de contaminação bacteriana, sendo que a literatura expõe poucos casos onde a infecção ocorre e se faz necessário uma reintervenção cirúrgica para a retirada do fragmento radicular. Porém a maioria dos estudos propõe a utilização de antibióticos como terapia e como profilaxia.<sup>5,14</sup>

Nesta técnica, é consenso de vários autores a necessidade de realização de exames radiográficos de pós-operatório imediato e preservação ao sexto mês do pós-operatório. Ainda, a literatura demonstra que este procedimento não deve ser utilizado rotineiramente, se reservando somente nos casos onde a cirurgia de terceiro molar inferior oferece risco de lesão ao nervo alveolar inferior.<sup>2,5,12-13</sup>

### CONCLUSÃO

Através deste estudo, baseado em uma Revisão de Literatura, pode-se concluir que a técnica cirúrgica de

coronectomia, quando bem indicada e planejada, traz grandes benefícios para o paciente, com o intuito de prevenção de injúrias ao nervo alveolar inferior e as complicações derivadas de sua injúria.

### REFERÊNCIAS

1. Pogrel MA1, Kaban LB. Injuries to the inferior alveolar and lingual nerves. *J Calif Dent Assoc.* 1993 Jan;21(1):50-4.
2. Vafaei N, Ferretti C. Coronectomy: an alternative therapy for the symptomatic, impacted third molar: report of 9 cases. *International Dentistry SA.* 2008;10(2):6-12.
3. Blondeau F, Daniel NG. Extraction of impacted mandibular third molars: postoperative complications and their risk factors. *J Can Dent Assoc.* 2007 May;73(4):325.
4. Rosa FM, Escobar CAB, Brusco LC. Parestesia dos nervos alveolar inferior e lingual pós cirurgia de terceiros molares. *RGO.* 2007 jul/set;55(3):291-5.
5. Pogrel MA1, Lee JS, Muff DF. Coronectomy: a technique to protect the inferior alveolar nerve. *J Oral Maxillofac Surg.* 2004 Dec;62(12):1447-52.
6. Carmichael FA, McGowan DA. Incidence of nerve damage following third molar removal: a West of Scotland Oral Surgery Research Group study. *Br J Oral Maxillofac Surg.* 1992 Apr;30(2):78-82.
7. Diaz-Torres MJ, Moya BFG, Del Barrio JMV. Factores clínicos y radiológicos de "verdadera relación" entre nervio dentário y el tercer molar. *Rev Espan Cir oral Maxillofac.* 1990;12(2):51-7.
8. Meijer GJ, Springer GJ, Koole R. Complications during and after dentoalveolar surgery. *Ned Tijdschr Tandheelkd.* 2004 May;111(5):190-4.
9. Klinge B, Petersson A, Maly P. Location of the mandibular canal: comparison of macroscopic findings, conventional radiography, and computed tomography. *Int J Oral Maxillofac Implants.* 1989;4(4):327-32.

**Artigos Científicos**

10. Félez-Gutierrez J, Berini-Aytés L, Gay-Scoda C. Las lesiones del nervio dentario inferior en el tratamiento quirúrgico del tercer molar inferior retenido: aspectos radiológicos, pronósticos y preventivos. Arch Odontoestomatol. 1997;13(2):73-83.
11. Gomes ACA. Estudo das lesões nervosas após cirurgia dos terceiros molares inferiores retidos. [Dissertação]. Pernambuco: Universidade de Pernambuco, 2001.
12. Deboni MCZ, Traina AA, Brozoski MA, Souza DFM, Homem MGN. Coronectomia de terceiro molar inferior. Rev Assoc Paul Cir Dent. 2013 jan/mar;67(1):18-20.
13. Palma-Carrió C, García-Mira B, Larrazabal-Morón C, Peñarrocha-Diago M. Radiographic signs associated with inferior alveolar nerve damage following lower third molar extraction. Med Oral Patol Oral Cir Bucal. 2010 Nov 1;15(6):e886-90.
14. Robert RC1, Bacchetti P, Pogrel MA. Frequency of trigeminal nerve injuries following third molar removal. J Oral Maxillofac Surg. 2005 Jun;63(6):732-5; discussion 736.